

روش جدید اصلاح بدشکلی گوش سگی (dog-ear) در فلپ‌های ناحیه‌ی

سر (scalp): گزارش ۱۶ بیمار

دکتر سید اسماعیل حسن پور^{۱*}، دکتر صدرالله معتمد^۲، دکتر عبدالحمید قلی‌زاده پاشا^۳

۱. استاد و مدیر گروه جراحی پلاستیک، ترمیمی و زیبایی، مرکز آموزشی-درمانی ۱۵ خرداد، دانشگاه علوم پزشکی شهید بهشتی، تهران، ایران
۲. استاد جراحی پلاستیک، ترمیمی و زیبایی، مرکز آموزشی-درمانی ۱۵ خرداد، دانشگاه علوم پزشکی شهید بهشتی، تهران، ایران
۳. دستیار فوق تخصص جراحی پلاستیک، ترمیمی و زیبایی، مرکز آموزشی-درمانی ۱۵ خرداد، دانشگاه علوم پزشکی شهید بهشتی، تهران، ایران

چکیده

سابقه و هدف: نقایص بافتی در ناحیه‌ی سر ممکن است به علل گوناگون از قبیل تروماها، سوختگی، رزکسیون ضایعات تومورال و ضایعات مادرزادی ایجاد شود. در مواردی که عمق زخم‌ها به ناحیه‌ی استخوانی رسیده یا بافت‌های زیرین را نیز درگیر کرده است، اغلب به پوشش فوری با بافت‌های عروق‌دار به صورت فلپ‌های گوناگون نیاز است. ضمن انجام فلپ‌های موضعی، یکی از مسائلی که اغلب جراحان با آن مواجه می‌شوند، پیدایش گوش سگی (dog-ear) در انتهای زخم است. پیدایش گوش سگی به علت افزایش تراکم بافت لبه‌های زخم در حین اعمال جراحی فلپ‌های انتقالی (transposition) در ناحیه‌ی پایه‌ی فلپ شایع است. این عارضه، در تنه و اندام‌ها، اغلب به علت عدم اهمیت پایه‌ی فلپ، در همان مرحله‌ی اول، با رزکسیون مستقیم قابل درمان است. اصلاح گوش سگی در صورت و اسکالپ، به جهت باریک بودن پایه‌ی فلپ و احتمال آسیب عروقی پایه‌ی فلپ، باید به صورت تأخیری و در مرحله‌ی دوم انجام گردد (۱). با روش ارائه شده در این مقاله، اصلاح گوش سگی در همان مرحله‌ی اول با حفظ خون‌رسانی فلپ (شبکه‌ی عروقی همراه گالیا) انجام می‌گیرد. ضمناً با این روش، در مناطقی که اعصاب حسی یا حرکتی نیز در ناحیه‌ی پایه‌ی فلپ در محل گوش سگی می‌باشند، مثل ناحیه‌ی فرونتال یا ناحیه‌ی تمپورال، از آسیب به آنها خودداری می‌شود.

مواد و روش‌ها: این مطالعه به صورت گذشته‌نگر، برای بررسی میزان موفقیت این روش در برداشتن گوش سگی در ۱۶ بیمار که به علت دفکت‌های اسکالپ، با فلپ چرخشی اسکالپ توسط مؤلف ترمیم شده بودند، انجام شد. روش عمل به این صورت بود که در قسمت داخلی فلپ‌ها، رزکسیون پوست و زیر جلد تا زیر فولیکول مو انجام گرفت ولی لایه گالیا و عروق و اعصاب حفظ شده و با پلیکاسیون این قسمت به زیر فلپ پوست ترمیم شد.

یافته‌ها: ۱۶ بیمار با میانگین سنی ۴۰ سال، بررسی شدند. بیماران همگی مرد بودند. اندازه‌ی دیفکت بطور متوسط ۱۹۰ سانتی‌متر مربع بود و به مدت حداقل ۶ ماه، پیگیری شدند. عوارضی از قبیل نکروز فلپ، اختلال حسی - حرکتی ملاحظه نگردید. در این سری از بیماران، نیاز به عمل مجدد بعد از برداشتن گوش سگی دیده نشد.

نتیجه‌گیری: با انجام روش ارائه شده در این بررسی، درمان گوش سگی بدون عارضه‌ی خون‌رسانی فلپ و بدون اختلال حسی و حرکتی، نیاز به عمل دوم را هم مرتفع می‌کند.

واژگان کلیدی: گوش سگی، فلپ‌های چرخشی، فلپ‌های انتقالی، دیفکت پوست سر

لطفاً به این مقاله به صورت زیر استناد نمایید:

Hassanpour SE, Motamed S, Gholizadeh Pasha A. A new technique for correction of dog-ear in scalp flaps.

Pejouhandeh 2014;19(5):267-272.

مقدمه

تومورها و ضایعات مادرزادی می‌توانند باعث دیفکت‌های وسیع و عمیق در ناحیه‌ی اسکالپ شوند که امکان ترمیم اولیه‌ی زخم یا انجام گرافت پوستی به صورت اولیه وجود نداشته باشد (شکل ۱). هر چند استفاده از گسترش‌دهنده‌های بافتی تا حدود زیادی برای ترمیم دیفکت‌های وسیع اسکالپ، به خصوص در مورد آلوپسی‌های ناحیه، به صورت موفقیت

عوامل گوناگونی از قبیل تروماها، سوختگی، جراحی،

*نویسنده مسؤول مکاتبات: دکتر سید اسماعیل حسن پور؛ مرکز آموزشی-

درمانی ۱۵ خرداد، دانشگاه علوم پزشکی شهید بهشتی، تهران؛ تلفن:

۸۸۹۰۱۱۰۸ (۰۲۱)؛ شماره: ۸۸۹۰۹۱۹۳ (۰۲۱)؛ پست الکترونیک:

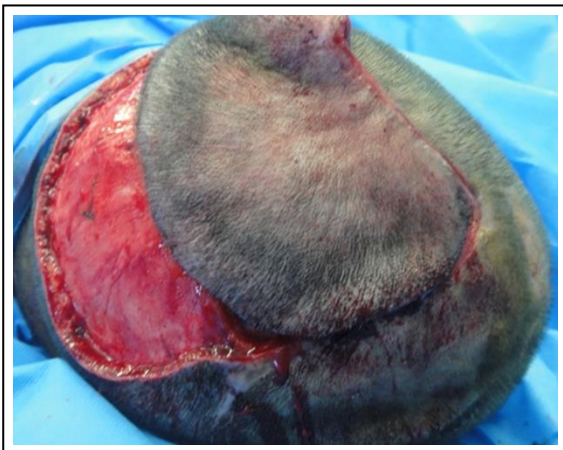esmail_hassanpour@yahoo.com

می‌باشد. برای اصلاح این مشکل، درمان‌های مختلف وجود دارد که با توجه به محل و علت آن، متفاوت است. رزکسیون اولیه‌ی بافت گوش سگی در جراحی اولیه در این نوع فلپ‌ها، علاوه بر افزایش اسکار جراحی، باعث اختلال در خون‌رسانی فلپ، به خصوص در ناحیه‌ی پایه‌ی فلپ‌های باریک می‌شود. در صورت و اسکالپ، با توجه به باریک بودن پایه‌های فلپ و خطر ایجاد نکروز در فلپ و اهمیت اندازه‌ی اسکار در صورت و نیز اهمیت آلوپسی در اسکالپ، دخالت اولیه کمتر انجام می‌گیرد و این کار به تأخیر می‌افتد تا اندازه‌ی آن کوچک شود و جراحی برداشتن آن در مرحله‌ی دیگری انجام می‌شود. در این مقاله، روشی ارائه شده است که امکان برداشتن بدشکلی گوش سگی در مرحله‌ی اول یا مرحله‌ی تأخیری را به جراح می‌دهد. بدون آسیب پایه‌ی عروقی و عصبی در فلپ‌های انتقالی در نواحی مختلف اسکالپ، این روش را به صورت اولیه می‌توان بکار برد (شکل ۲). در موارد تأخیری نیز که پدیکول فلپ بزرگ اسکالپ در نواحی پیشانی یا ناحیه‌ی گیجگاهی قرار دارد، می‌توان برداشتن گوش سگی را بدون آسیب لایه‌ی فاشیای زیرین که حاوی عروق و اعصاب حسی و حرکتی نیز هست، انجام داد. در این مقاله، گزارش نتایج روش جدید در ۱۶ بیمار که به علت دفکت‌های اسکالپ با فلپ‌های چرخشی یا جابه‌جا کردن اسکالپ، ترمیم شده بودند، ارائه می‌شود.

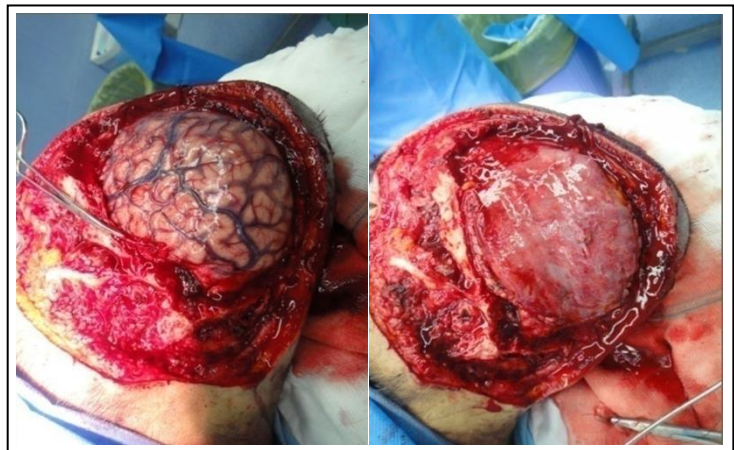
مواد و روش‌ها

این روش در ۱۶ بیمار که همگی مرد بودند، با دیفکت‌های اسکالپ که نیاز به پوشش با فلپ موضعی داشتند، به کار رفت (شکل ۳). بیماران از نظر جنس، سن، وسعت ضایعه و زمان انجام اصلاح بدشکلی گوش سگی نسبت به انجام فلپ و علت

آمیز به کار رفته است، ولی در مواردی که دفکت عمیق و زخم باز، موجب باز شدن سطح استخوان جمجمه شده یا استخوان دورا را نیز درگیر کرده است، استفاده از فلپ‌های مختلف به صورت فلپ آزاد، ناحیه‌ای و به‌خصوص فلپ‌های موضعی اسکالپ، اجتناب ناپذیر بوده و پس از انجام فلپ‌های چرخشی یا ادوانسمنت و به‌خصوص فلپ‌های انتقالی در ناحیه‌ی اسکالپ، در محل چرخش فلپ دفورمیتی به صورت گوش سگی (dog-ear) ایجاد می‌شود. گوش سگی که به آن tricon و puckering نیز گفته می‌شود، عبارت است از برجستگی و افزایش و تراکم بافت نرم در زاویه‌ی رأس (apical) یا در امتداد طرفین زخم که یک بافت مخروطی شکل برجسته شبیه به گوش سگی را تشکیل می‌دهد (۲). این ضایعه، علل متعددی داشته و در انتهای زخم‌های با طول نابرابر، افزایش زاویه‌ی برش بیش از ۳۰ درجه در انتهای محل ترمیم زخم و در حین انجام فلپ‌های چرخشی (rotation)، جلو بردنی (advancement) و انتقالی (۳) یا نسبت طول به عرض کمتر از چهار به یک در حین رزکسیون دوکی شکل (elliptical)، ایجاد می‌شود (۴). گوش سگی می‌تواند به صورت افزایش بافت در یک طرف زخم یا هر دو طرف آن باشد. انواع کاذب آن (pseudo dog-ear) وقتی اتفاق می‌افتد که چربی زیادی در انتهای یک اکسیزیون در زیر پوست باقی بماند (۳). محل‌های شایع بدشکلی گوش سگی در صورت، اسکالپ، انتهای برش‌های جراحی، ماموپلاستی و ابدومینوپلاستی می‌باشد. اصلاح گوش سگی در صورت، پستان و سایر محل‌های در معرض دید، از نظر زیبایی اهمیت زیادی دارد. بهترین زمان درمان آن، در همان عمل جراحی اولیه می‌باشد. استثنا در این مورد، فلپ‌های انتقالی



شکل ۲. ترمیم گوش سگی (dog-ear) به صورت اولیه، بدون آسیب به پایه‌ی عروقی و اعصاب حسی.



شکل ۱. نقص بافتی وسیع اسکالپ و استخوان جمجمه (Skull) به علت کارسینوم سلول‌های بازال (BCC) پیشرفته.

بیماران مرد بودند. میانگین سن بیماران ۴۰ سال (۱۲ تا ۶۵ سال) بود. اندازه‌ی دفکت به طور متوسط ۱۹۰ سانتی‌متر مربع (۵۶ تا ۳۵۰ سانتی‌متر مربع) بود. در ۵ بیمار، اصلاح بدشکلی گوش سگی به صورت اولیه و در ۱۱ بیمار به صورت ثانویه با این روش انجام شد. علت دیفکت اسکالپ در ۱۰ بیمار، ضایعات تومورال پوستی، در ۴ بیمار ترومای اسکالپ، در یک بیمار جراحی تومور مغزی و در یک بیمار، سوختگی تمام ضخامت اسکالپ بود.

عوارض زودرس بعد از عمل جراحی از قبیل خونریزی، هماتوم و نکروز فلپ، در هیچ‌یک از بیماران مشاهده نشد. بیماران، از اختلالات حسی در محل انجام فلپ از قبیل پارستزی و سوزش پوست، شکایتی نداشتند. عارضه‌ی عصب حرکتی در ناحیه‌ی پیشانی، ملاحظه نگردید.

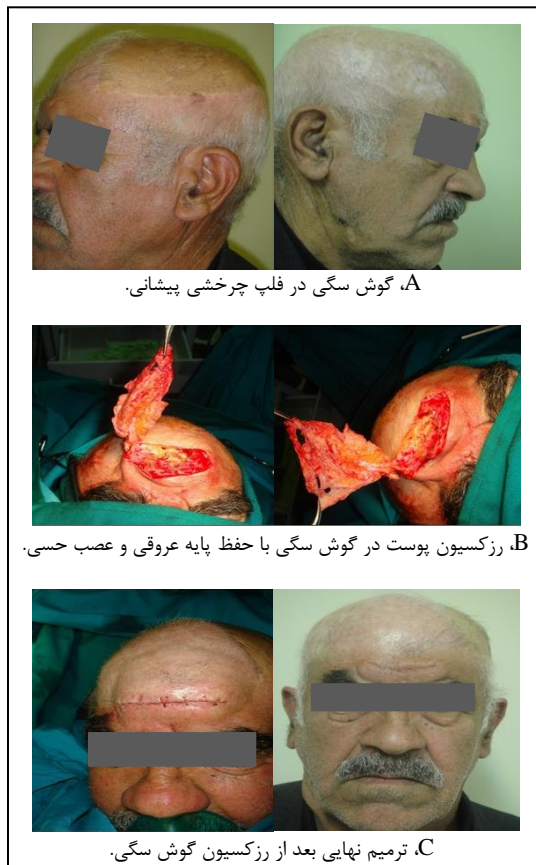بحث

بدشکلی گوش سگی، یک افزایش بافتی به علت طول نابرابر لبه‌های زخم در حین ترمیم اولیه و یا در حین چرخش فلپ‌ها می‌باشد. در ترمیم اسکالپ با استفاده از فلپ‌های انتقالی، چه به صورت اولیه و چه به صورت بافت گسترش یافته با استفاده از گسترش‌دهنده‌های بافتی (tissue expander)، ایجاد گوش

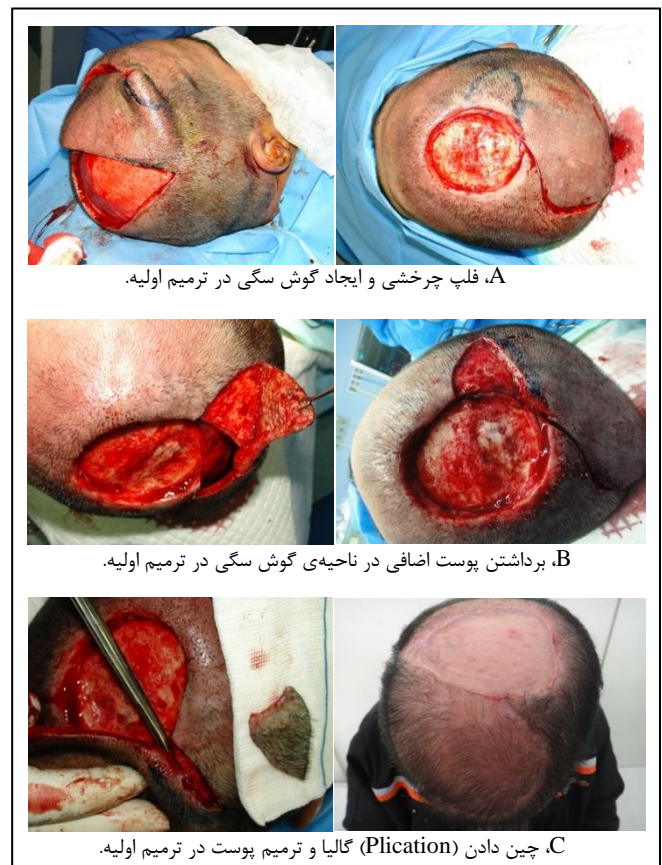ضایعه مورد بررسی قرار گرفتند. بعد از عمل، از نظر عوارض زودرس از قبیل خونریزی، هماتوم و نکروز فلپ و همچنین عوارض تأخیری به لحاظ اختلال حسی و حرکتی، مورد ارزیابی قرار گرفتند (شکل ۴). حس و حرکت در بیمارانی که پدیکول فلپ‌ها در ناحیه‌ی تمپورال و فرونتال قرار داشت، مورد ارزیابی قرار گرفت (شکل ۵). بعد از انجام فلپ در اسکالپ، در محل بافت گوش سگی که اغلب در قسمت داخلی پایه در محل چرخش فلپ بوده و لایه‌های پوست، زیر جلد و گالیا (galea) را شامل می‌شود، مشابه روش معمول برداشتن گوش سگی، علامت‌گذاری جهت اکسیژون بافت اضافی انجام می‌شود، با این تفاوت که برخلاف روش معمول که تمام لایه‌های فلپ در این ناحیه برداشته می‌شود، در این روش فقط لایه‌های پوست و بافت زیرجلدی تا زیر فولیکول‌های مو در قسمت طراحی شده برداشته می‌شود ولی لایه‌ی فاشیای زیرین و عروق و اعصاب آن دست نخورده باقی مانده و حین چرخش و جابه‌جایی فلپ، این قسمت فاشیایی به زیر فلپ رانده می‌شود و پوست ترمیم می‌گردد (شکل ۶).

یافته‌ها

۱۶ بیمار با این روش مورد جراحی قرار گرفتند. کلیه‌ی



شکل ۴



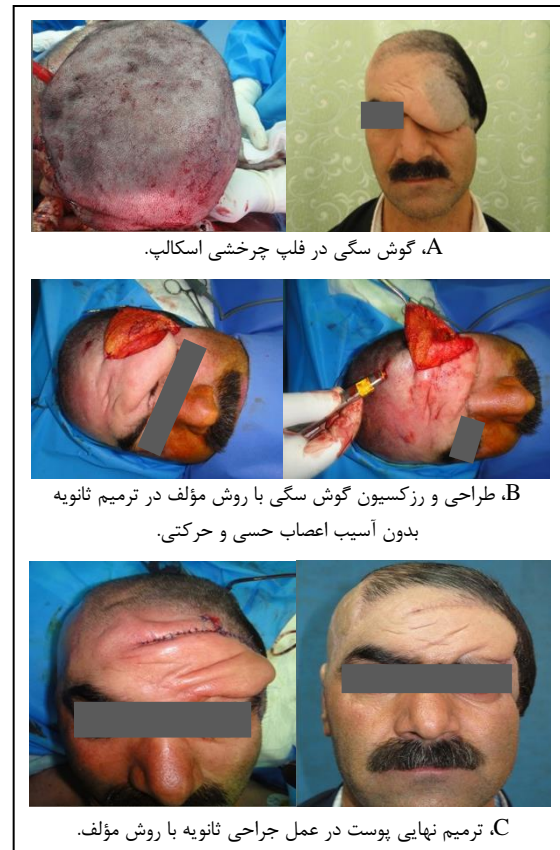شکل ۳

انجام فلپ‌ها چه به صورت جلو بردنی و چه به صورت چرخشی یا انتقالی در اسکالپ، با توجه به احتمال آسیب پایه عروقی فلپ، اکسیژون اولیه به روش متداول، اقدام نامناسبی می‌باشد. اقدام معمول در این موارد، اصلاح گوش سگی در مرحله‌ی بعدی، پس از ترمیم کامل می‌باشد (۸) که نیاز به یک عمل جراحی اضافه داشته و در اثر رزکسیون تمام ضخامت بافت موجود در ناحیه گوش سگی، موجب افزایش هزینه‌ی عمل جراحی، افزایش طول اسکار، احتمال آلوپسی بیشتر و آسیب اعصاب حسی و حرکتی می‌شود. علی‌رغم طراحی خوب قبل از عمل برای اصلاح پوست اضافی با تکنیک‌های V-Y-Advancement (۹)، M-plasty (۱۰)، S-plasty (۱۱) و برداشتن چربی اضافی زیرجلدی، درجاتی از گوش سگی باقی می‌ماند و تقریباً همگی، باعث افزایش طول زخم می‌شوند به جز تکنیک M-Plasty که در آن طول زخم کاهش می‌یابد ولی یک اسکار دم دوتایی (double-tail) ایجاد می‌شود که در نهایت، طول اسکار جدید بزرگتر از اندازه‌ی اولیه می‌شود (۱۲).

روش جدید ارائه شده در این مقاله، باعث اصلاح گوش سگی در مرحله‌ی اول جراحی، بدون آسیب شبکه‌ی عروقی با حفظ لایه‌ی گالیا، عروق و اعصاب آن می‌شود. در نواحی خاصی مثل ناحیه‌ی پیشانی که احتمال آسیب عصب حسی و حرکتی (شاخه‌ی عمقی عصب سوپراوربیتال) با روش اکسیژون تمام ضخامت مستقیم وجود دارد، این روش حتی در موارد برداشتن گوش سگی به صورت ثانویه نیز ارجح است، چون عصب حسی در سطح زیرین گالیا طی مسیر می‌کند. در ناحیه‌ی گیجگاهی نیز که اعصاب حرکتی نیز در لایه فاشیایی گیجگاهی آهیانه قرار دارند، با این روش فاشیای فوق که حاوی عروق و اعصاب حرکتی می‌باشد ضمن برداشتن بدشکلی گوش سگی، آسیب نمی‌بیند.

نتیجه‌گیری

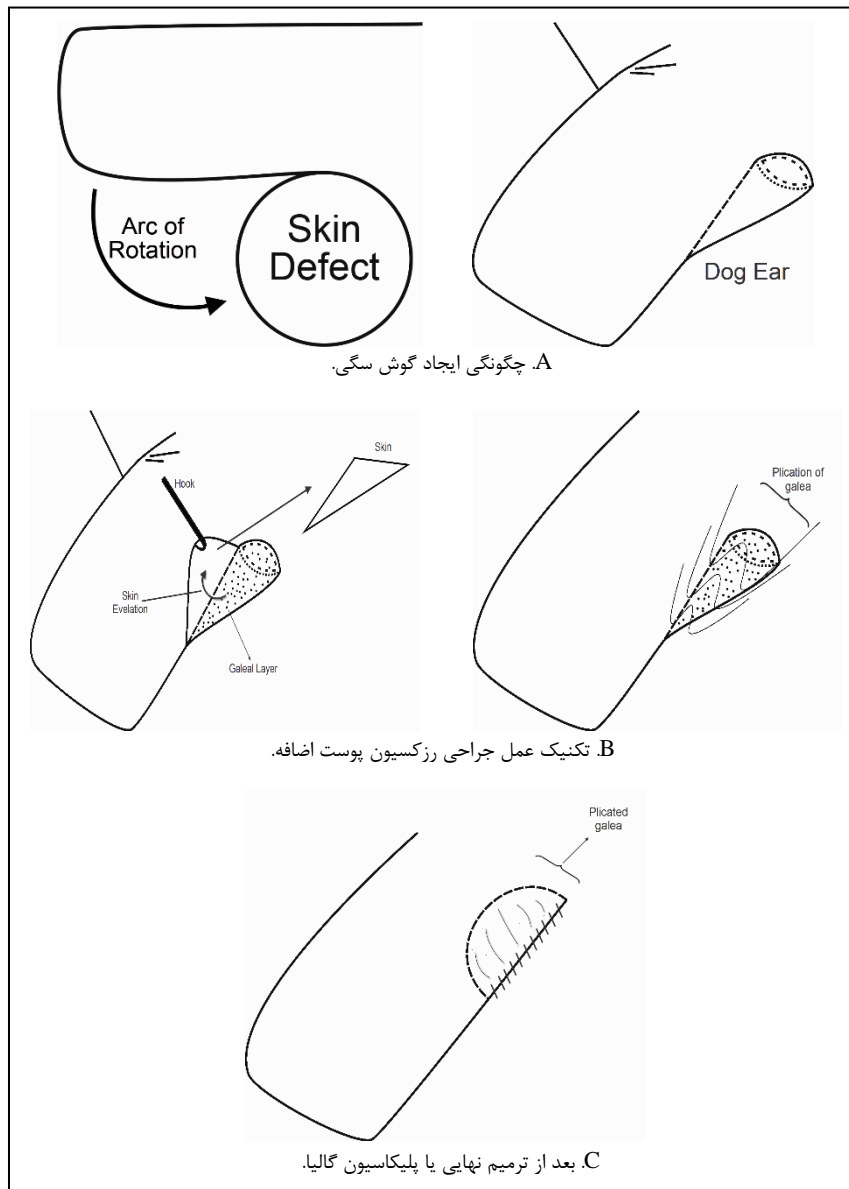
درمان بدشکلی گوش سگی در فلپ‌های اسکالپ با روش معرفی شده در همان مرحله‌ی اول عمل جراحی ترمیم اسکالپ با رزکسیون کامل پوست و با حفظ گالیا، علاوه بر عدم آسیب شبکه‌ی خون‌رسانی فلپ و اعصاب حسی و حرکتی، احتیاج به عمل جراحی دوم را نیز مرتفع می‌سازد. هرچند انجام عمل برداشتن گوش سگی در مرحله‌ی اول ممکن است ترس از آسیب عروقی و کم‌خونی فلپ را در ذهن جراح ایجاد کند، ولی در بررسی انجام شده با توجه به تعداد محدود بیماران، مشکلی ایجاد نگردید.



شکل ۵.

سگی در پایه‌ی فلپ، شایع می‌باشد (۵). این عارضه، به علت ایجاد ظاهر نامناسب نیاز به اصلاح دارد. تکنیک‌های متعددی از جمله گسترش برش (extension) و برداشتن بافت (excision) به صورت مستقیم، T-S-Plasty, M-Plasty, plasty، بخیه‌ی زیرجلدی (۱) و لیپوساکشن (۵) برای اصلاح این عارضه، شرح داده شده است (۷،۶).

در اصلاح گوش سگی که بعد از ترمیم دیفکت‌های ایجادشده به علت برداشتن توده‌ها یا زخم‌های بدخیم در تنه یا اندام ایجاد می‌شود، رزکسیون مستقیم با افزایش طول اسکار قابل انجام است. در این گونه موارد، با توجه به میزان زیاد خون‌رسانی لبه‌های زخم، مشکل خون‌رسانی ایجاد نخواهد شد. در ماموپلاستی، گوش سگی در لبه‌های مدیال و لترال انسیزیون چین پستانی ایجاد می‌شود. درمان، چند ماه بعد از عمل جراحی اول، برای جلوگیری از افزایش اسکار انجام می‌گیرد (۸). در صورت بزرگ بودن گوش سگی در ماموپلاستی، انجام لیپوساکشن هم کمک کننده است (۷،۱). در روش رزکسیون مستقیم به صورت تمام ضخامت (full thickness) که به طور معمول در مرحله بعدی انجام می‌شود، به خصوص در ناحیه‌ی اسکالپ، احتمال آسیب اعصاب حسی و حرکتی ناحیه، وجود دارد. در اصلاح گوش سگی در حین



شکل ۶.

بیماران بیشتر به منظور ارزیابی عوارض احتمالی و مقایسه‌ی انجام روش به صورت اولیه با روش تأخیری، از نظر ایجاد عوارض احتمالی، توصیه می‌شود.

به‌کارگیری این روش در بیماران در مرحله‌ی دوم، با درجاتی از چسبندگی بافتی همراه بوده و به همین دلیل، به دقت کافی ضمن عمل نیاز دارد. انجام بررسی وسیع‌تر با تعداد

REFERENCES

1. Loh CY, Loh AY, Mashhadi SA. A novel method for repairing dog-ear. J Plast Reconstr Aesthet Surg 2013; 66(11): e341-2.
2. Newman Dorland WA. Dorland's medical dictionary. 32nd ed. Saunders; 2011.
3. Burns T, Breathnach S, Cox N, Griffiths C. Rook's textbook of dermatology. 5th ed. Blachwell; 1992.
4. McCarthy JG. Plastic surgery. 5th ed, Vol. 1. W.B Saunders; 1992.
5. Mathes S, Hentz V. Textbook of plastic surgery. 2nd ed. Philadelphia: Elsevier and Sunders, Vol 4; 2006.
6. Bennett, Biggar MA. A triangular advancement technique to avoid the dog-ear deformity following mastectomy in large breasted women. Ann R Coll Surg Engl 2001;93(7): 554-5.
7. Taub PJ, Koch RM. Clinical problem solving in plastic surgery. New York: MCGraw-Hill Inc.; 2009.

8. Neligan PC. Plastic surgery. 3rd ed., Vol. 3; Saunders, Elsevier; 2013.
9. Dzubow LM. The dynamics of dog-ear formation and correction. *J Dermatol Surg Oncol* 1985; 11: 722-8.
10. Webster RC, Davidson TM, Smith RC, Kitchens GG, Clairmont AA, Schwartzenfeld TH, *et al.* M-plasty techniques. *J Dermatol Surg* 1976; 2: 393-6.
11. Zitelli JA. Tips for wound closure. Pearls for minimizing dog-ear and applications of periosteal sutures. *Dermatol Clin* 1989; 7: 123-8.
12. Toomey JM. "Practical suggestions on facial plastic surgery: how I do it". Subcutaneous pedicle flap reconstruction of lower nasal defects. *Laryngoscope* 1977; 87: 443-5.