

## بررسی قدرت شاخص‌های نوار قلب در تشخیص Culprit Lesion عروق کرونر در مقایسه با آنژیوگرافی عروق کرونر در بیماران Acute ST elevation MI

دکتر مرتضی صافی<sup>۱\*</sup>، دکتر رضا لطفی<sup>۲</sup>، دکتر مریم طاهرمانی<sup>۳</sup>، دکتر ممد ممدمن نمازی<sup>۱</sup>،  
دکتر مسین وکیلی<sup>۱</sup>، دکتر میب‌الله سعادت<sup>۱</sup>، دکتر ممد رضا معتمدی<sup>۴</sup>

۱. دانشیار، گروه قلب و عروق، مرکز تحقیقات قلب و عروق، بیمارستان شهید مدرس، دانشگاه علوم پزشکی شهید بهشتی
۲. دستیار، گروه قلب و عروق، مرکز تحقیقات قلب و عروق، بیمارستان شهید مدرس، دانشگاه علوم پزشکی شهید بهشتی
۳. استادیار، گروه قلب و عروق، بیمارستان لقمان حکیم، دانشگاه علوم پزشکی شهید بهشتی
۴. استاد، گروه قلب و عروق، مرکز تحقیقات قلب و عروق، بیمارستان شهید مدرس، دانشگاه علوم پزشکی شهید بهشتی

### چکیده

**سابقه و هدف:** این تحقیق با توجه به شیوع رو به افزایش Myocardial Infarction (MI)، مورتالیتی بالای این بیماری، استفاده از نوار قلب در تشخیص رگ درگیر و تناقض‌های موجود درباره قدرت شاخص‌های نوار قلب در تشخیص Culprit Lesion رگ درگیر، به منظور تعیین قدرت شاخص‌های نوار قلب نسبت به استاندارد آنژیوگرافی انجام گرفت.

**مواد و روش‌ها:** این تحقیق به روش کارآزمایی بالینی از نوع تشخیصی در بیمارانی که با تشخیص ST elevation MI مراجعه کرده بودند، انجام گرفت. شاخص‌های مختلف نوار قلب به منظور تشخیص رگ گرفتار بررسی گردید و بدون اطلاع از یافته‌های آن، کلیه بیماران تحت آنژیوگرافی قرار گرفتند و طبق آنژیوگرافی Culprit Lesion رگ گرفتار و محل آن مشخص شد و ارزش پیش‌بینی‌کنندگی مثبت و منفی شاخص‌های بیست‌گانه نوار قلب نسبت به آنژیوگرافی مشخص گردید.

**یافته‌ها:** تحقیق در ۱۴۰ بیمار با ST elevation MI انجام گرفت که ۸۰ نفر آنان دچار Anterior MI (ST elevation در لید V1-V4) و ۶۰ بیمار دچار Inferior MI (ST elevation در لید AVF، III و II) بودند. وجود Complete Right Bundle Branch Block (CRBBB) در نوار قلب بیماران مبتلا به Anterior MI کمترین ارزش پیش‌بینی‌کنندگی منفی را داشت (NPV=۰/۶۹). حداکثر ارزش پیش‌بینی‌کنندگی مثبت به میزان ۰/۹۷ برای ST depression در لید I < ۱ mm برای رگ Right Coronary Artery (RCA) بود و حداقل ارزش پیش‌بینی‌کنندگی مثبت در مورد ST elevation در لید V5-V6 به میزان ۰/۸۱ در مورد رگ Left Circumflex Artery (LCX) بود و در بهترین شرایط ارزش پیش‌بینی‌کنندگی منفی نوار قلب حداکثر ۰/۹۴ برای ST depression در لیدهای تحتانی < ۱ mm در درگیری شریان Left Anterior Descending Artery (LAD) تا حداقل ۰/۵۷ برای ST depression در لید AVL در شریان RCA بود.

**نتیجه‌گیری:** به نظر می‌رسد یافته‌های نوار قلب در بیماران مبتلا به ST elevation MI نمی‌تواند قدرت تشخیصی قابل قبول کلینیکی داشته باشد و با توجه به ارزش متفاوت آن در رگ‌های درگیر و سرانجام این بیماران، بهتر است جهت تشخیص دقیق رگ گرفتار آنژیوگرافی انجام گردد.

**واژگان کلیدی:** الکتروکاردیوگرافی، MI قدامی، MI تحتانی، MI همراه ST elevation، ارزش پیش‌بینی‌کنندگی مثبت،

ارزش پیش‌بینی‌کنندگی منفی، آنژیوگرافی

### مقدمه

بیماری ایسکمیک قلب، علت اصلی مرگ در جهان امروز است (۱) و با توجه به افزایش طول عمر جامعه و افزایش هشداردهنده شیوع جهانی چاقی، سندرم‌های متابولیک و دیابت که به عنوان عوامل خطر اصلی حوادث قلبی-عروقی در نسل جوان است، افزایش بیماری‌های ایسکمیک قلب در دهه

\*نویسنده مسئول مکاتبات: دکتر مرتضی صافی؛ تهران، سعادت‌آباد، بیمارستان شهید مدرس، گروه قلب و عروق؛ پست الکترونیکی: mortezasaafi@yahoo.com

می‌شد، مورد مطالعه قرار می‌گرفتند. علت مراجعه، سن و جنس بیماران ثبت گردید و نوار قلبی آنها از لحاظ شاخص‌های مورد نظر، بررسی گردید و در فرم اطلاعاتی ثبت شد.

اطلاعات شاخص‌های نوار قلب در مورد بیماران Anterior MI که با وجود ST elevation در لیدهای V<sub>1</sub>-V<sub>4</sub> مشخص می‌گردید و همچنین در بیماران Inferior MI که با وجود ST elevation در لیدهای AVF و III و II مشخص می‌شد، در دو فرم جداگانه ثبت گردید. سپس کلیه بیماران به علت وجود Acute MI تحت آنژیوگرافی اورژانس قرار گرفتند و در آنژیوگرافی رگ مسؤول و محل Culprit Lesion توسط همکار طرح که از شاخص‌های نوار قلب بی‌اطلاع بود، در فرم اطلاعاتی ۲ ثبت گردید.

در پایان تحقیق، داده‌های فرم ۱ و ۲ طبقه‌بندی و استخراج گردید و از ۵ شاخص حساسیت، اختصاصیت، ارزش پیش‌بینی‌کنندگی مثبت و منفی و کارایی کلی استفاده شد. دو شاخص ارزش اخباری مثبت و منفی به طور ویژه مورد مطالعه قرار گرفتند زیرا در این گونه موارد این دو شاخص ارزش کاربردی دارند، به خصوص حساسیت خاصی نسبت به شاخص ارزش پیش‌بینی‌کنندگی منفی با توجه به نقش آن در سرانجام بیماران وجود دارد.

### یافته‌ها

تحقیق در ۱۴۰ بیمار انجام گردید. از این تعداد ۹۲ بیمار (۶۵/۷٪) مرد و ۴۸ بیمار (۳۴/۳٪) زن بودند. میانگین سن بیماران ۵۴±۹ سال از حداقل ۳۲ تا حداکثر ۷۳ سال بود. ۹۱/۳٪ از بیماران با شکایت درد حاد قفسه‌سینه مراجعه کرده بودند و بقیه با علائمی مانند تنگی نفس، ضعف و بی‌حالی و سنکوپ مراجعه نموده بودند. از این بیماران ۸۰ بیمار مبتلا به انفارکتوس قدامی میوکارد (Anterior MI) بودند که ۳۵ نفر آنها درگیری پروگزیمال به شاخه سپتال اول شریان (LAD) Left Anterior Descending Artery و ۴۵ بیمار درگیری دیستال به شاخه سپتال اول شریان LAD داشتند. همچنین ۶۰ بیمار دیگر مبتلا به انفارکتوس تحتانی میوکارد (Inferior MI) بودند که از این بین ۴۰ بیمار درگیری (RCA) Right Coronary Artery و ۲۰ بیمار درگیری شریان (LCX) Left Circumflex Artery داشتند.

در بیماران مبتلا به انسداد شریان RCA، ۲۶ نفر درگیری پروگزیمال به RCA branch اول، و ۱۴ بیمار درگیری دیستال به RV branch اول داشتند.

آینده مورد انتظار است (۱). در سال ۲۰۰۱، بیماری ایسکمیک قلب مسؤول ۵۴٪ از کل مرگ‌های ناشی از بیماری‌های قلبی-عروقی بوده است (۲ و ۱). انفارکتوس میوکارد (MI) همراه با ST elevation (ST elevation MI) در یک سوم موارد، واقعه‌ای کشنده است که تقریباً نیمی از موارد مرگ و میر در طی ساعت اول رخ می‌دهد (۳ و ۱).

نوار قلب ۱۲ لیدی یک متد مفید جهت تشخیص و مشخص کردن محل MI می‌باشد و آنالیز ST elevation در لیدهای الکتروکاردیوگرافی (EKG) جهت تشخیص محل رگ انفارکت می‌تواند مفید باشد (۴-۶). میزان و گسترش تغییرات ST elevation با پروگنوز این بیماران مرتبط است (۷-۹). آخرین مطالعه در مورد قدرت یافته‌های نوار قلب جهت تشخیص محل ضایعه اصلی عروق کرونر توسط Witters و همکاران در سال ۲۰۰۶ و در کشور بلژیک انجام شده است (۱۰).

انسداد هریک از سه رگ کرونر اصلی و شاخه‌های آن، مسؤول بروز ST elevation MI است (۱۱ و ۱۲). هر یک از عروق کرونر مسؤول خونرسانی ناحیه مشخصی از قلب می‌باشند که انسداد آنها و محل انسداد عروق، پروگنوز بیماران را تغییر می‌دهد (۱) و هرچه محل انسداد عروق کرونر پروگزیمال‌تر باشد، شدت MI نیز بیشتر خواهد بود (۱۶ و ۱).

روش معمول برای اطلاع از رگ درگیر، استفاده از نوار قلب می‌باشد که اغلب در MI از این وسیله جهت تعیین رگ درگیر و محل ضایعه اصلی استفاده می‌شود (۱۱ و ۱). اما سؤال این است که قدرت نوار قلب به ویژه شاخص‌های مختلف آن در تشخیص رگ درگیر نسبت به استاندارد طلایی آن یعنی آنژیوگرافی چقدر است؟ طبق مطالعات قبلی ارزش پیش‌بینی‌کنندگی مثبت EKG از ۱۰٪ تا حداقل حساسیت ۱۲٪ گزارش شده است (۷).

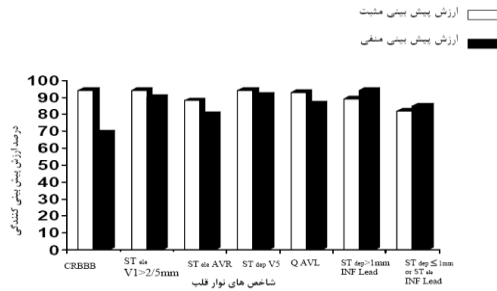
با توجه به این تناقضات و کمبودهای پژوهش‌های قبلی، هدف این تحقیق بررسی قدرت یافته‌های نوار قلب نسبت به یافته‌های آنژیوگرافی در تعیین رگ مسؤول در بیماران است که به علت MI به بیمارستان مدرس مراجعه کرده‌اند.

### مواد و روش‌ها

تحقیق با طراحی کارآزمایی بالینی از نوع تشخیصی انجام گرفت. کلیه بیمارانی که از سال ۱۳۸۶ تا ۱۳۸۸ با شکایت درد قفسه‌سینه و شکایات محتمل بر MI به بیمارستان شهید مدرس مراجعه نمودند و تشخیص ST elevation MI در آنان بر اساس ST elevation < ۱ mm در دو لید مجاور هم داده

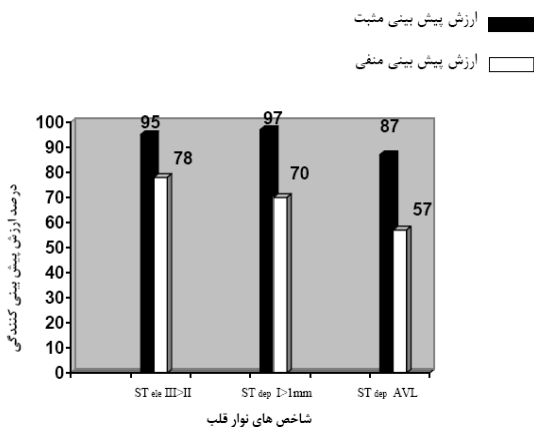
در بیماریان مبتلا به Anterior MI قدرت نوار قلب در تشخیص Culprit Lesion نسبت به آنژیوگرافی، به تفکیک شاخصهای نوار قلب در بیماران انسداد شریان LAD پروگزیمال به شاخه سپتال اول در نمودار ۱ آورده شده و نشان می‌دهد که بهترین شاخص نوار قلب در تشخیص Culprit Lesion پروگزیمال به شاخه اول سپتال اول  $ST\ depression < 1\ mm$  در لیدهای تحتانی ( $NPV = 94\%$  و  $PPV = 89\%$ ) و در درجه دوم

در بیماران مبتلا به Anterior MI بر حسب قدرت نوار قلب در تشخیص Culprit Lesion نسبت به آنژیوگرافی، به تفکیک شاخصهای نوار قلب در بیماران انسداد شریان LAD پروگزیمال به شاخه سپتال اول در نمودار ۱ آورده شده و نشان می‌دهد که بهترین شاخص نوار قلب در تشخیص Culprit Lesion پروگزیمال به شاخه اول سپتال اول  $ST\ depression < 1\ mm$  در لیدهای تحتانی ( $NPV = 94\%$  و  $PPV = 89\%$ ) و در درجه دوم

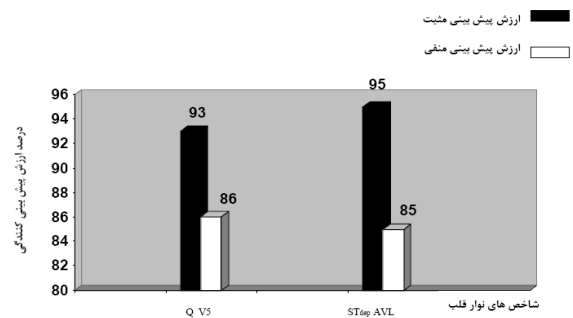


نمودار ۱- توزیع ۸۰ بیمار مبتلا به Anterior MI بر حسب ارزش پیش‌بینی‌کنندگی مثبت و منفی نوار قلب در تشخیص محل ضایعه به تفکیک شاخص‌های نوار قلب

توزیع بیماران مبتلا به Anterior MI بر حسب قدرت نوار قلب در تشخیص Culprit Lesion دیستال به شاخه سپتال اول به تفکیک شاخص‌های نوار قلب در نمودار ۲ آورده شده است و نشان می‌دهد که موج  $\phi$  در لید  $V_5$  ( $NPV = 86\%$ ) و  $ST\ depression$  در لید AVL،  $NPV = 85\%$  دارد.



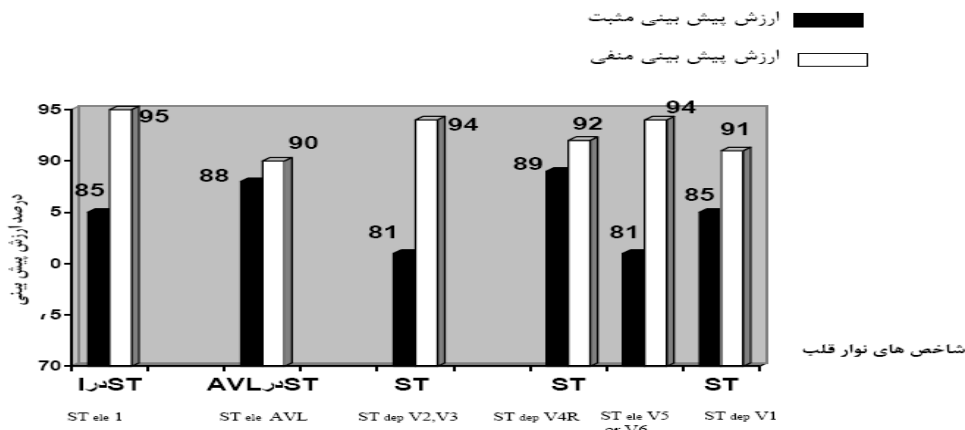
نمودار ۲- توزیع ۶۰ بیمار مبتلا به Inferior MI بر حسب ارزش پیش‌بینی‌کنندگی مثبت و منفی نوار قلب در تشخیص محل ضایعه به تفکیک شاخص‌های نوار قلب



نمودار ۳- توزیع ۸۰ بیمار مبتلا به Anterior MI بر حسب ارزش پیش‌بینی‌کنندگی مثبت و منفی نوار قلب در تشخیص محل ضایعه به تفکیک شاخص‌های نوار قلب

توزیع بیماران مبتلا به Inferior MI بر حسب قدرت نوار قلب در تشخیص انسداد LCX به تفکیک شاخص‌های نوار قلب در نمودار ۴ آورده شده است و نشان می‌دهد که بهترین شاخص نوار قلب در تشخیص انسداد LCX، شامل  $ST\ elevation$  در لید I، ( $NPV = 95\%$  و  $PPV = 85\%$ )، و در درجه دوم  $ST\ depression$  در لید  $V_2$  و  $V_3$  ( $NPV = 94\%$  و  $PPV = 81\%$ ) و همچنین  $ST\ elevation$  در لید  $V_5$  یا  $V_6$  ( $NPV = 90\%$ ) می‌باشد. ( $PPV = 8$ )

در بیماران مبتلا به Inferior MI، قدرت نوار قلب در تشخیص Culprit Lesion نسبت به استاندارد طلایی تشخیصی (آنژیوگرافی) به تفکیک شاخص‌های نوار قلب در بیماران با انسداد شریان RCA در نمودار ۳ آورده شده است و نشان می‌دهد که بهترین شاخص نوار قلب در تشخیص انسداد RCA، وجود  $ST\ elevation$  در لید III < لید II ( $NPV = 78\%$  و  $PPV = 87\%$ ) می‌باشد.



نمودار ۴- توزیع ۶۰ بیمار مبتلا به Inferior MI بر حسب ارزش پیش‌بینی‌کنندگی مثبت و منفی نوار قلب در تشخیص محل ضایعه به تفکیک شاخص‌های نوار قلب

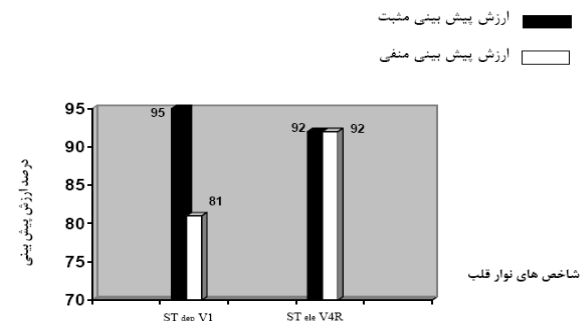
ST elevation در لید I جهت تشخیص انسداد شریان LCX بود. در یک مطالعه که توسط Sadanandan و همکاران انجام گردید، ۸۸ بیمار با اولین MI شامل Inferior MI و Anterior MI تحت آنژیوگرافی قرار گرفتند و سپس یافته‌های آنژیوگرافی و شاخص‌های نوار قلب جهت تعیین یک الگوریتم برای پیدا کردن Culprit Lesion مورد مقایسه قرار گرفتند که حساسیت ۶۳٪ و اختصاصیت ۱۰۰٪ برای انسداد LCX و حساسیت ۶۷٪ و اختصاصیت ۸۲٪ برای درگیری RCA داشتند. در بیماران Anterior MI جهت تعیین انسداد پروگزیمال یا دیستال حساسیت ۸۵٪ و ۸۰٪ (به ترتیب) و اختصاصیت ۷۷٪ و ۸۲٪ (به ترتیب) داشتند (۶).

در این مطالعه تعداد کلی بیمارانی که مورد مطالعه قرار گرفته بودند ۸۸ بیمار بود که وجود این تعداد کم از معایب این مطالعه بود و از طرفی در این مطالعه ارزش پیش‌بینی‌کننده مثبت و منفی مورد مطالعه قرار نگرفته بود.

در مطالعه دیگری که توسط Zimetbaum و همکاران در سال ۲۰۰۳ در بیماران Acute Anterior MI انجام گردید، مشخص شد که وجود ST elevation در  $V1 < 2/5$  mm وجود CRBBB اختصاصیت ۱۰۰٪ و ارزش پیش‌بینی‌کننده مثبت ۱۰۰٪ داشت که این یافته‌ها نسبت به مطالعه ما تفاوت قابل توجهی دارد. در این مطالعه تعداد کم بیماران (۶۰ بیمار) و همچنین بررسی انحصاری شریان LAD از نقایص مطالعه بودند (۷).

در تحقیقی که توسط ما انجام گردید تعداد نمونه‌ها در بعضی شریان‌ها از جمله LCX کم بود (۲۰ نمونه) و چون حجم نمونه در شریان درگیر و غیردرگیر باید ۴۰ نمونه می‌بود،

توزیع بیماران مبتلا به Inferior MI با انسداد شریان RCA بر حسب قدرت نوار قلب در تشخیص ضایعه پروگزیمال به شاخه RV branch اول، به تفکیک شاخص‌های نوار قلب در نمودار ۵ آورده شده است و نشان می‌دهد وجود ST elevation در لید  $V4R$  و وجود ST elevation در لید  $V1$   $NPV=92\%$  و جهت انسداد RCA پروگزیمال به شاخه RV branch اول دارد.



نمودار ۵- توزیع ۶۰ بیمار Inferior MI بر حسب ارزش پیش‌بینی‌کنندگی مثبت و منفی نوار قلبی در تشخیص محل ضایعه به تفکیک شاخص‌های نوار قلب

### بحث

تحقیق نشان داد که ارزش پیش‌بینی‌کنندگی مثبت شاخص‌های نوار قلب از حداقل ۸۱٪ برای وجود ST depression در لید  $V2, V3$  جهت تشخیص انسداد شریان LCX تا ۹۷٪ برای ST depression در لید  $I < 1$  mm برای تشخیص انسداد شریان RCA بود و ارزش پیش‌بینی‌کنندگی منفی شاخص‌های نوار قلب از ۵۷٪ برای ST depression در لید AVL برای تشخیص انسداد شریان RCA تا ۹۵٪ برای

داخل و خارج بیمارستانی همراه است که این موارد نیازمند درمان سریعتر و تهاجمی‌تر جهت برطرف کردن انسداد هستند (۱۱و۳-۶). در تحقیق ما در بررسی LAD، NPV حدود ۶۹٪ هم مشاهده شد که با توجه به نقش کلیدی رگ در پروگنوز بیماران، این شاخص‌های نوار قلب از ارزش بالایی برخوردار نمی‌باشند.

### نتیجه‌گیری

به نظر می‌رسد که یافته شاخص‌های نوار قلب جهت انسداد عروق کرونر را باید با شک و تردید نگریست و در واقع آنژیوگرافی اورژانس، بهترین قدم جهت تعیین محل رگ درگیر می‌باشد.

تعداد نمونه مناسبی نداشتیم و همچنین در مورد درگیری پروگزیمال یا دیستال شریان RCA تعداد نمونه‌ها کم بود که این از نقاط ضعف این مطالعه می‌باشد. از جنبه‌های مثبت این تحقیق تعداد نمونه‌های زیاد در بیماران Anterior MI (۸۰ بیمار) بود که این تعداد نسبت به مقالات مشابه بیشتر می‌باشد، همچنین در این تحقیق تمام شریان‌های اصلی کرونر بررسی شدند. مسأله مهم این است که طبق این مطالعه ما نتوانستیم قدرت نوار قلب را جهت تعیین رگ مبتلا به اندازه قابل‌قبول داشته باشیم. علت آن، تفاوت‌های فردی در گستره خونرسانی قسمت‌های مختلف قلب توسط عروق اصلی کرونر است (۲) که نوار قلب قادر به افتراق آنها نیست. نوع رگ درگیر و همچنین محل Culprit Lesion شریان درگیر تأثیر زیادی در پروگنوز بیماران دارد که مهمترین رگ درگیر شریان LAD است که همواره با مورتالیتی بالا و عوارض

## REFERENCES

1. Libby P, Bonow RO, Mann DL, Zipes DP. Braunwald's Heart Disease: A Textbook of Cardiovascular Medicine. 8<sup>th</sup> ed. Wb Saunders Company, 2008, 1195-200.
2. Gash AK, Warner HF, Zadrozny JH, Carabello BA, Spann JF. Electrocardiographic ST- T wave patterns, extent of coronary artery disease, and left ventricular performance following non- Q- wave myocardial infarction. Cathet Cardiovasc Diagn 1985;11(3):223-33.
3. Ben-Gal T, Herz I, Solodky A, Birnbaum Y, Sclarovsky S, Sagie A. Acute anterior wall myocardial infarction entailing ST-segment elevation in lead V1: electrocardiographic and angiographic correlations. Clin Cardiol 1998;21(6):399-404.
4. Mendes V, Félix A, Sousa A, Tavares F, Rodrigues A, Soares M, et al. The diagnostic and prognostic value of the 12-lead electrocardiogram in assessing the severity of coronary disease in the acute phase of an acute myocardial infarct. Rev Port Cardiol 1998;17(7-8):587-95.
5. Yip HK, Chen MC, Wu CJ, Chang HW, Yu TH, Yeh KH, et al. Acute myocardial infarction with simultaneous ST-segment elevation in the precordial and inferior leads: evaluation of anatomic lesions and clinical implications. Chest 2003;123(4):1170-80.
6. Sadanadan S, Hocham JS, Kolodziej A, Criger DA, Ross A, Selvestr R, Wagner GS. Clinical and anterior and angiographic characteristics of patients with combined anterior and inferior ST- segment elevation on the initial electrocardiogram during acute myocardial infarction: Am Heart J. 2003 Oct; 146(4): 653- 61.
7. Zimetbaum PJ, Josephson, ME. Use of the electrocardiogram in acute myocardial infarction. N Engl J Med 2003;348(10): 933-40.
8. Fischell TA, Fischell DR, Fischell RE, Baskervill S, Hendrick S, Moshier C, et al. Potential of an intracranial electrogram for the rapid detection of coronary artery occlusion. Cardiovasc Revasc Med 2005 ;6(1):14-20.
9. Kürüm T, Oztekin E, Ozçelik F, Eker H, Türe M, Ozbay G. Predictive of value of admission electrocardiogram for multi vessel diseases in acute anterior and anterior-inferior myocardial infarction. Ann Noninvasive Electrocardiol 2002;7(4):369-73
10. Writers PG, Cools FJ. Evaluation of electrocardiographic algorithms in the assessment of the infarct- related artery in acute myocardial infarction. Acta Cardiol 2006; 61(4):446-53.
11. Vasudevan K, Manjunath CN, Srinivas KH, Prabhavathi, Davidson D, Kumar S, et al. Electrocardiographic localization of the occlusion site in left anterior descending coronary artery in acute anterior myocardial infarction. Indian Heart J 2004;56(4):315-9.
12. Koju R, Islam N, Rahman A, Mohsin K, Ali A, Islam M, et al. Electrocardiographic prediction of left anterior descending coronary artery occlusion site in acute anterior myocardial infarction. Nepal Med Coll J 2003; 5(2):64-8.