

بازسازی دفورمیتی شدید در محور میانی قسمت تحتانی صورت و گردن در پی ضایعات سوختگی

دکتر صدرالله معتمد^{۱*}، دکتر سید اسماعیل حسن پور^۱، دکتر ناصر مظفری^۲، دکتر عبدالحمید قلی زاده پاشا^۳، دکتر اذن الله آذرگشب^۴

۱. استاد، فوق تخصص جراحی پلاستیک و ترمیمی، بیمارستان ۱۵ خرداد، دانشگاه علوم پزشکی شهید بهشتی، تهران، ایران
۲. دانشیار، فوق تخصص جراحی پلاستیک و ترمیمی، بیمارستان ۱۵ خرداد، دانشگاه علوم پزشکی شهید بهشتی، تهران، ایران
۳. دستیار فوق تخصص جراحی پلاستیک و ترمیمی، بیمارستان ۱۵ خرداد، دانشگاه علوم پزشکی شهید بهشتی، تهران، ایران
۴. استادیار بهداشت و پزشکی اجتماعی، دانشگاه علوم پزشکی شهید بهشتی، تهران، ایران

چکیده

سابقه و هدف: ترمیم و اصلاح سوختگی‌های صورت با درگیری لب و چانه و بالای گردن، به علت از بین رفتن کنتور طبیعی، بسیار مشکل می‌باشد. سوختگی با ایجاد کشیدگی، لب‌ها را آویخته کرده و زاویه‌ی بین چانه و گردن به هم می‌خورد و برجستگی چانه و تیروئید با حذف فرو رفتگی زیر چانه، در یک سطح قرار گرفته و باعث اختلال ظاهری و فانکشنال در حرکات سر و لب تحتانی گردن می‌شود. هدف از این مقاله، ارائه‌ی روش ساده و جدید برای ایجاد کنتور مناسب، ایجاد برآمدگی چانه، فرورفتگی زیر چانه، از بین بردن کشیدگی گردن و صورت و اصلاح زاویه‌ی چانه/گردن می‌باشد.

مواد و روش‌ها: این تحقیق و عمل جراحی، روی بیماران دچار عوارض سوختگی ناحیه‌ی لب‌ها، چانه، زیر چانه و فوقانی گردن که به صورت جمع‌شدگی (فلکسیون) بود، انجام گرفت. در روند درمانی، عملکرد و ظاهر لب تحتانی و زاویه‌ی ساب منتال و حرکات گردن و فک تحتانی، مورد مطالعه قرار گرفتند. روش درمانی با استفاده از فلاپ درمال بر پایه‌ی فوقانی و تثبیت آن به پیوست قسمت تحتانی فک تحتانی و بازسازی دفکت ایجاد شده بعد از آزاد سازی کنتراکچر، با گرافت تمام ضخامت پوستی بود. برای تحلیل آماری تغییرات اصلاحی زاویه گردن، از تست wilcoxon استفاده شد.

یافته‌ها: یافته‌های اولیه در ۱۴ بیمار، باعث ایجاد ساختار مناسب ناحیه‌ی چانه و زیر چانه با عملکرد خوب لب تحتانی و حرکات سر و گردن به صورت افزایش فلکسیون و اکستانسیون بوده است. این روش، با توجه به هزینه‌ی کم، سادگی و یک مرحله‌ای بودن، نسبت به سایر روش‌ها از جمله فلاپ موضعی و دور دست و اتساع بافتی (tissue expander) کاربردی‌تر است.

نتیجه‌گیری: بازسازی سوختگی‌های صورت و گردن، با توجه به محدودیت‌های بافتی در این نواحی از موارد مشکل در جراحی پلاستیک ترمیمی می‌باشد. با توجه به اهمیت ظاهری و عملکردی در این نواحی، طراحی روش‌های ساده و کاربردی مثل روش درمانی پیشنهادی، بسیار راه گشا می‌باشد.

واژگان کلیدی: سوختگی صورت و گردن، yoke deformity، زاویه‌ی چانه/گردن، فلاپ درمال، گرافت تمام ضخامت

لطفاً به این مقاله به صورت زیر استناد نمایید:

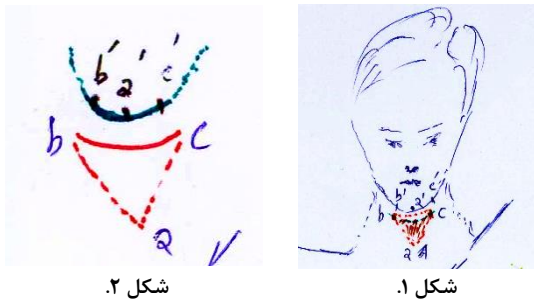
Motamed S, Hassanpour SE, Mozafari N, Gholizadeh Pasha A, Azargashb E. Reconstruction of sever deformities in midline lower face, neck following burn injury. *Pejouhandeh* 2014;19(4):207-210.

مقدمه

و اطراف مفاصل می‌تواند برای بیماران دچار سوختگی، بسیار آزار دهنده باشد (۱). بیشتر عوارض سوختگی در طولانی مدت به علت کشیدگی نسجی می‌باشد که باعث اختلالات عملکردی و زیبایی در عضو یا اعضای مجاور می‌شود. در صورت و گردن، این عوارض برای بیمار علاوه بر مشکلات عملکردی و زیبایی، از نظر روحی- روانی و برخورد با افراد جامعه، بسیار مهم و گاهی با سرخوردگی همراه است (۲).

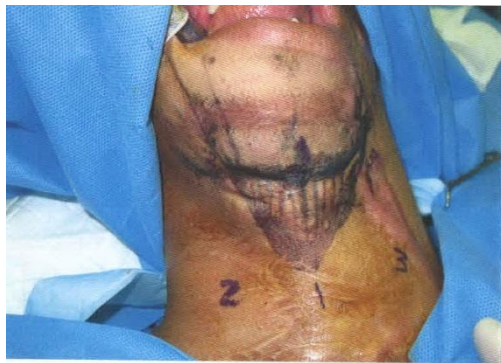سوختگی، توسط علل متفاوتی ایجاد می‌شود. بعد از درمان اولیه‌ی سوختگی‌ها به ویژه با درجات عمیق‌تر، عوارض سوختگی ایجاد می‌شود. این عوارض در نواحی دست و صورت

*نویسنده مسؤول مکاتبات: دکتر صدرالله معتمد؛ گروه جراحی پلاستیک و ترمیمی، بیمارستان ۱۵ خرداد، دانشگاه علوم پزشکی شهید بهشتی، تهران؛ پست الکترونیک: S_Motamed2006@yahoo.com

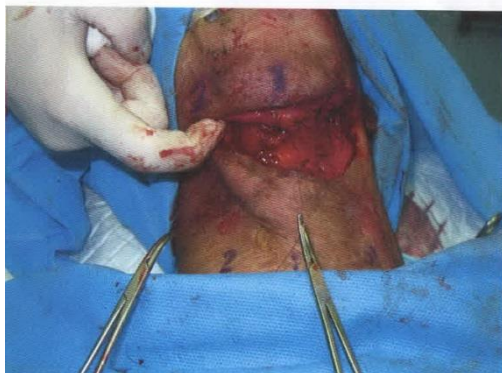

شکل ۱.

شد. برای ایجاد زاویه‌ی زیر چانه، محل ایجاد، با گرفت تمام ضخامت پوشیده شد، لازم به ذکر است، آزادی اسکار گردن در قسمت وسطی و طرفین، به اندازه‌ی غلبه بر کنترکچر و ایجاد زاویه‌ی لازم بوده است (شکل ۳).



شکل ۳-۱: طراحی درمال فلاپ در حین عمل.



شکل ۳-۲: آزاد سازی فلاپ درمال در حین عمل.

گرفت به صورت tie over در محل برای پنج روز تا یک هفته نگهداری شده و پس از باز کردن tie over، از گردن‌بند فیلادلفیا برای ۶ تا ۱۰ هفته استفاده شد.

یافته‌ها

تعداد بیماران، ۱۴ بیمار شامل ۱۱ نفر زن و سه نفر مرد با محدوده‌ی سنی بین ۱۸ تا ۲۴ سال، بودند. همان‌طور که در

سوختگی‌ها با گذشت زمان، با ایجاد کشیدگی به خصوص در ناحیه‌ی تحتانی و گردن و چانه، باعث دفورمیتی‌های بافت نرم و استخوان‌های فک تحتانی و حتی مهره‌های گردنی می‌شوند.

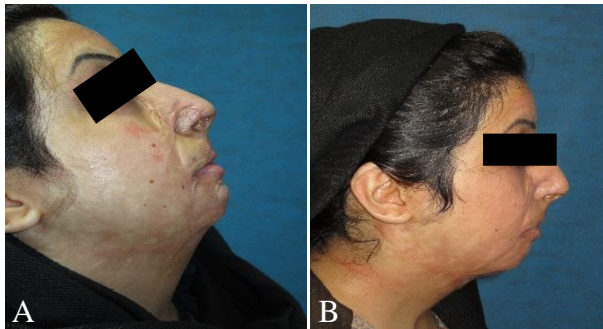
برای درمان عوارض سوختگی در صورت و گردن، راهکارهای متفاوتی وجود دارد که شامل استفاده از بافت سالم اطراف، دور دست، tissue expander و گرافت‌های پوستی می‌باشد (۷). نتایج متفاوت در این مقاله با ارائه‌ی روش ساده، کم‌هزینه و جدید، نه تنها باعث درمان این دفورمیتی‌ها در زیر چانه و زاویه‌ی منتوسرویکال می‌شود، بلکه دفورمیتی‌های اکسترنسیک لب تحتانی هم قابل درمان می‌باشد (۳).

مواد و روش‌ها

روش تحقیق، به صورت تحقیقاتی - پژوهشی می‌باشد. تمام بیماران تحت درمان با این روش، دچار سوختگی‌های عمیق در ناحیه‌ی چانه، زیر چانه و گردن بوده‌اند به نحوی که بافت سالم جهت انجام فلاپ لوکال برای بازسازی، وجود نداشته است.

طراحی فلپ. فلپ طراحی شده به شکل مثلث است (شکل‌های ۱ و ۲). قاعده‌ی مثلث در محل حداکثر کشیدگی در ناحیه‌ی بالای گردن واقع است. امتدادهای ba و ca از ناحیه‌ی درمال حاوی چربی زیر جلد، از قسمت زیر سوختگی آزاد می‌گردد. در شکل ۱، فلپ بدون کشیدگی بوده و توانایی انعطاف لازم را دارد. نقطه‌ی a با ایجاد تونل زیر جلدی به ناحیه‌ی چانه آورده و روی پریوست a' فیکس می‌شود. سپس b به b' و c به c' روی پریوست دو طرف چانه با PDS چهارصفر، ثابت می‌شود (شکل ۲).

بیماران دچار contracture deformity زیر چانه، تحت بیهوشی عمومی، در ناحیه‌ی زیر چانه، در محلی که کشیدگی به وضوح مشخص بود، انسزیون هلالی به اندازه‌ی ۶ تا ۱۰ سانتی‌متر داده شد. انسزیون به گونه‌ای تا زیر قسمت سوخته ادامه داده شد که فلپ مثلثی درمال با همراهی کمی چربی بر پایه‌ی فوقانی تشکیل شد. بلند کردن فلپ مثلثی درم و زیر درم تا جداسازی همه‌ی چسبندگی‌ها در زیر قسمت‌های سوخته ادامه یافت. مثلثی بودن فلپ جهت کنترکچرینگ بهتر و آزادسازی بوده است. از سوی دیگر تثبیت آن امکان جابجایی و آویختگی را به حداقل می‌رساند. در ضمن، انتهای مثلث به زیر آن برای نمای بهتر، جاسازی شد. پس از آزادی مناسب، فلپ به قسمت زیر چانه fold (چین) داده و روی پریوست چانه در قسمت وسطی و طرفین با نخ PDS چهارصفر، فیکس

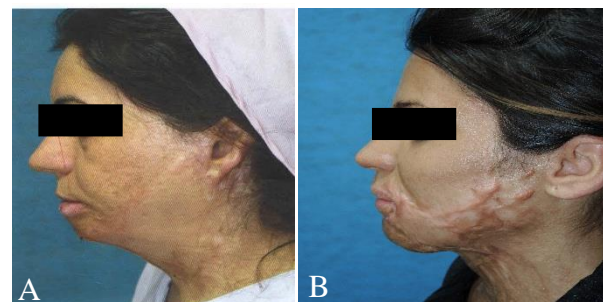


شکل ۴. زاویه چانه/گردن قبل (A) و بعد (B) از عمل.

جدول ۱ آمده است، متوسط زاویه‌ی گردن قبل از عمل، $124 \pm 14/6$ و بعد از عمل برابر $88/9 \pm 6/15$ بوده و به‌طور متوسط، $35/14$ درجه اصلاح شده است که این اصلاح زاویه، با استفاده از آزمون wilcoxon معنی‌دار بود ($P=0/001$). در این مطالعه، ۲ مورد از بیماران دچار باز شدگی در قسمت فوقانی زخم شدند که با درمان محافظه‌کارانه، ترمیم انجام شد. باز شدگی زخم، احتمالاً به دلیل اثر فشاری آتل گردنی بوده است. در یک مورد، نیاز به گرافت بیشتری در قسمت پایین دفکت بود که گرافت مجدد انجام شد.

جدول ۱. مقایسه‌ی میانگین زاویه در دو وضعیت قبل و بعد از عمل.

P-Value	انحراف معیار	میانگین	
	۱۴/۶	۱۲۴ °	زاویه چانه/گردن قبل از عمل
	۶/۱۵	۸۸/۹ °	زاویه چانه/گردن بعد از عمل
۰/۰۰۱	۱۷/۱۳	۳۵/۱۴ °	اصلاح زاویه چانه/گردن



شکل ۵. زاویه چانه/گردن قبل (A) و بعد (B) از عمل.

بحث

سوختگی‌های قسمت تحتانی صورت که غالباً با لب تحتانی و قسمت بالای گردن همراه است، از نظر بازسازی با مشکلات زیادی همراه می‌باشد و علت اصلی آن درگیری بافت پوستی و نسوج زیرین است که با جمع شدگی و کشیدگی لب yoke shape می‌شود (۳). منظره‌ی لب و چانه با گردی بین آنها و از سوی دیگر زاویه‌ی چانه و گردن، از نظر زیبایی فاکتور مهمی می‌باشد (۲). متأسفانه در سوختگی‌ها، این زاویه از دست رفته و نمای یکنواخت و بدون کنتور ایجاد می‌شود (۴) و بیمار از این حالت رنج می‌برد. زاویه‌ی منتوسرویکال، زاویه‌ای است بین خط عمود از گلابلا به پوگونیم و خط عرض از گنانبون به گردن (منطقه‌ی بین گردن و زیر چانه). این زاویه، بین ۸۰-۹۵ می‌باشد که هم با وضعیت چانه و هم بافت‌های نرم در چانه و گردن، مورد تأثیر می‌باشد (۲). اصلاح این زاویه با استفاده از متد فلاپ درمال و گرافت کامل پوست با توجه به اندازه‌گیری‌های قبل و بعد از عمل بیماران، کاملاً مشهود می‌باشد (شکل‌های ۴ و ۵).

متوسط زاویه منتوسرویکال بعد از عمل برابر $88/9 \pm 6/15$ می‌باشد که در محدوده‌ی قابل قبول و نرمال (۸۰-۹۵) بوده و به میزان ۳۵ درجه بهبودی نشان می‌دهد که حاکی از تأثیر تکنیک پیشنهادی این تحقیق می‌باشد. ایجاد حالت طبیعی در نزد این بیماران، نیاز به تدبیر و بررسی دارد. تا به حال

پیشنهادات زیادی توسط نویسندگان مطرح شده است ولی هر کدام ممکن است برای تأمین این منظور، کافی نباشد. از جهت استفاده از فلپ‌های موضعی، محدودیت وجود دارد (۵). فلاپ‌های آزاد به دلیل اینکه از نقاط دیگر آورده می‌شوند، هماهنگی رنگ و قوام نسجی را ندارند. استفاده از اتساع نسجی ممکن است دوباره کشیدگی را برقرار کند و از سوی دیگر، نیاز به صرف هزینه و وقت و بستری برای بیمار دارد. فلپ‌های موضعی به علت قوام ضخیم‌تر، ظرافت لازم را برای تأمین زوایای لازم، حاصل نمی‌کند. لذا آنچه که مهم است، ابتدا باید به جمع شدگی نسجی و برداشتن نسوج فیبروز غلبه کرد، سپس با آزادسازی مناسب، بستری مناسب برای ایجاد برآمدگی چانه و فرورفتگی زیر آن نسج گردن، به انجام پیوند پوستی مناسب با ضخامت طبیعی اقدام نمود. با توجه به کمبود بافت سالم در افراد با سوختگی-کنترکچر صورت و گردن، این روش با یک مرحله عمل جراحی با استفاده از فلاپ درمال از محل سوخته و پیوند پوستی از نواحی دور دست گردن، کنتورینگ خوبی برای زاویه سرویکومنتال داشته و نیز به طور همزمان، باعث از بین رفتن جمع شدگی لب تحتانی در بیمار می‌شود.

نتیجه گیری

با توجه به اعمال جراحی چندین مرحله‌ای، طولانی مدت و عوارض احتمالی در روند درمانی و صرف هزینه‌های اضافی و گران قیمت با اعمال جراحی گذاشتن tissue expander و فلاپ‌های موضعی و دور دست در بیماران سوخته، استفاده از این روش ساده و در حین حال مؤثر را برای بیماران با سوختگی-کنترکچر صورت و گردن توصیه می‌کنیم.

ایجاد زاویه‌ی مناسب بین چانه و گردن در سوختگی‌های تحتانی صورت با محدودیت بافت اطراف، مشکل است (۶،۷). برقراری این حالت با ایجاد فلپ درمال در زیر پوست سوخته و استفاده از آن برای برآمدگی چانه و ایجاد فرورفتگی در گردن با انجام پیوند مناسب پوستی تمام ضخامت، دستیابی به این هدف را میسر می‌کند.

REFERENCES

1. Thome C, Chung K, Gosain A, Guntner GC, Mehrara BJ. Grabb and Smith Plastic Surgery. 7th ed. Philadelphia: Wolters Kluwer/Lippincott Wilkin Health; 2014. p. 142-54.
2. Steinstraesser L, Al-Benna S. Acute management of burn/electrical injuries. In: Neligan PC, editor. Plastic surgery. 3rd ed. 2013. p. 393, 434.
3. Young DM, Burn MD. Text book of plastic surgery. Philadelphia: Elsevier; 2006, Vol 1. p. 811-30.
4. Engrav LH, Donelan MB. Acute care and reconstruction of facial burns. In: Mathes S, Hentz V, editors. Text book of plastic surgery. 2nd ed. Philadelphia: Elsevier and Saunders; 2006, Vol 3. p. 45-77.
5. Burns JL. Current therapy in plastic surgery. In: McCarthy JG, editor. Saunders; 2006. p. 74-85.
6. Mathy JA, Pribaz JJ. Prefabrication and prelamination application in current aesthetic facial reconstruction. Clin Plast Surg 2009; 36(3): 493-505.
7. Pribaz JJ, Morris DJ, Mulliken JB. Three-dimensional folded free-flap reconstruction of complex facial defects using intraoperative modeling. Plast Reconstr Surg 1994; 93(2): 285-93.