

# مقایسه‌ی dynamic hip screw و اکسترنال فیکساسیون در درمان شکستگی اینترتروکانتریک

دکتر غلام‌حسین کاظمیان<sup>۱</sup>، دکتر علیرضا منافی<sup>۲</sup>، دکتر فریده نجفی<sup>۳</sup>، محمد امین نجفی<sup>۴</sup>

۱. دانشیار، گروه ارتوپدی، بیمارستان امام حسین<sup>(ع)</sup>، دانشگاه علوم پزشکی شهید بهشتی

۲. استادیار، گروه ارتوپدی، بیمارستان امام حسین<sup>(ع)</sup>، دانشگاه علوم پزشکی شهید بهشتی

۳. رزیدنت ارتوپدی، بیمارستان امام حسین<sup>(ع)</sup>، دانشگاه علوم پزشکی شهید بهشتی

۴. دانشجوی پزشکی، دانشکده پزشکی، دانشگاه علوم پزشکی اصفهان

## چکیده

**سابقه و هدف:** با توجه به روند رو به افزایش شکستگی ناحیه‌ی اینترتروکانتریک و استفاده از dynamic hip screw (DHS) به عنوان درمان ارجح برای این نوع شکستگی‌ها، روش اکسترنال فیکساسیون می‌تواند نتایج قابل مقایسه‌ای با این درمان داشته باشد. علاوه بر این، چون روش اکسترنال فیکساسیون کمتر تهاجمی است، انتظار می‌رود موربیدیتی کمتری ایجاد شود. از آنجا که تا کنون در ایران مطالعه‌ای در این زمینه انجام نشده، در این تحقیق، دو روش درمانی مذکور در بیماران مسن با شکستگی اینترتروکانتریک مورد مقایسه قرار گرفته است.

**مواد و روش‌ها:** این تحقیق به روش کارآزمایی بالینی انجام شد. بیماران با شکستگی اینترتروکانتریک ناشی از تروما با انرژی پایین، به طور تصادفی به دو گروه تقسیم شدند. در گروه A بیماران به روش DHS و در گروه B به روش اکسترنال فیکساتور درمان شدند. بیماران در دو گروه، از نظر سن و جنس مشابه بودند. نتایج دو گروه با انجام آزمون‌های آماری، مورد تجزیه و تحلیل قرار گرفت.

**یافته‌ها:** این مطالعه، روی ۶۰ بیمار با میانگین سنی  $78 \pm 5/6$  سال در دو گروه ۳۰ نفره انجام شد. فیکساتور به راحتی توسط بیماران پذیرفته شد و هیچ یک از بیماران، مشکل قابل توجهی در هنگام نشستن و یا دراز کشیدن نداشتند. مدت زمان جراحی در گروه A،  $73 \pm 10$  دقیقه و در گروه B،  $15 \pm 8$  دقیقه بود ( $p < 0/01$ ). ۹۰ درصد از بیماران گروه A، پس از جراحی نیاز به انتقال خون داشتند ولی هیچ یک از بیماران گروه B، نیاز به تزریق نداشتند ( $p < 0/001$ ). مدت بستری در گروه A و گروه B به ترتیب  $8/4 \pm 2$  و  $2/2 \pm 1/5$  روز بود ( $p < 0/001$ ). ۳۰ درصد از بیماران گروه B، عفونت گرید ۲ در محل پین داشتند که همگی با آنتی‌بیوتیک خوراکی درمان شدند. هیچ تفاوتی در کیفیت ریداکشن، تعداد موارد cut out، زخم بستر و Harris Hip Score (HHS) بین دو گروه وجود نداشت.

**نتیجه‌گیری:** اکسترنال فیکساتور، درمانی مؤثر برای شکستگی‌های اینترتروکانتریک در افراد مسن با ریسک بالا می‌باشد. مزایای این روش شامل ساده و سریع بودن، خونریزی کم، مواجهه کم با اشعه، فیکساسیون مناسب، کاهش درد، ترخیص زودتر از بیمارستان، هزینه‌ی کمتر و نتایج بهتر آن است. از این رو، استفاده از این روش در بیماران مسن با شکستگی اینترتروکانتریک با ریسک بالا، توصیه می‌شود.

## واژگان کلیدی: شکستگی اینترتروکانتریک، اکسترنال فیکساتور، dynamic hip screw، Harris Hip Score

لطفاً به این مقاله به صورت زیر استناد نمایید:

Kazemian GH, Manafi AR, Najafi F, Najafi MA. Treatment of intertrochanteric fractures in elderly highrisk patients: Dynamic hip screw vs external fixation. *Pejouhandeh* 2013;18(4):182-188.

## مقدمه

شکستگی‌های هیپ، یکی از شکستگی‌های شایع ارتوپدی بوده و به عنوان یکی از علل ناتوانی در افراد مسن محسوب

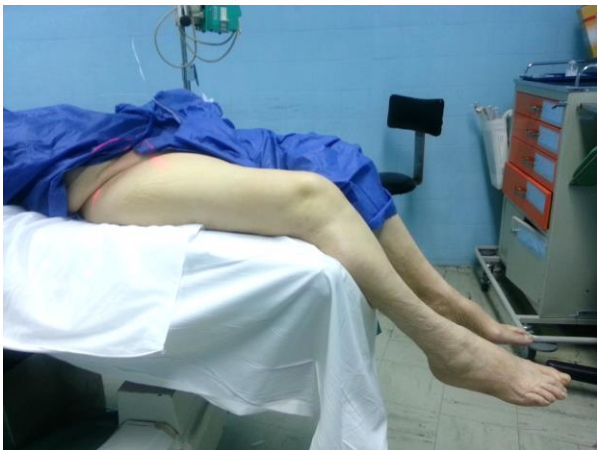می‌شود (۱-۳). تعداد این شکستگی‌ها در دنیا ۱/۲۶ میلیون مورد در سال برآورد می‌شود (۳). هدف از درمان این گروه از بیماران، بازتوانی، بازگرداندن راستای طبیعی پروگزیمال استخوان فمور و حفظ ریداکشن شکستگی است (۴). روش‌های مختلفی برای درمان شکستگی اینترتروکانتریک از قبیل dynamic compression sliding plate, fixed

نویسنده مسؤول مکاتبات: دکتر فریده نجفی؛ تهران، بیمارستان امام حسین

(ع)، گروه ارتوپدی، تلفن: ۰۹۱۲۳۰۵۵۵۸۲؛ پست الکترونیکی:

faridehnajafi1@gmail.com

پاتولوژیک، شکستگی باز، عفونت در بافت نرم یا سخت در محل شکستگی و بیماران با شکستگی‌های متعدد بودند. بیماران بر اساس لیست تصادفی که توسط کامپیوتر تهیه می‌شد و بر اساس نوع درمان به دو گروه تقسیم شدند. گروه A (۳۰ بیمار) که با روش DHS درمان شدند و گروه B (۳۰ بیمار) که با روش اکسترنال فیکساتور درمان شدند. سفالوسپورین (۱ گرم، داخل وریدی) قبل از جراحی و بعد از آن هر ۸ ساعت تا ۲۴ ساعت بعد از جراحی تجویز شد. در گروه A، در ۲۲ بیمار آنستزی اسپینال انجام شد، در حالی که در ۸ بیمار بیهوشی عمومی صورت گرفت. در وضعیت سوپاین و توسط fracture table، ریداکشن گرفته می‌شد و در دو نما، توسط فلوروسکوپ بررسی می‌شد. زمان جراحی از هنگامی که بیمار به fracture table منتقل می‌شد تا زمانی که محل برش جراحی بخیه زده می‌شد، محاسبه می‌گردید. اپروچ لترال استفاده شد و DHS چهار سوراخه ۱۳۵ درجه قرار داده شد (۱۶). در گروه B، از بی‌حسی موضعی استفاده شد. در وضعیت سوپاین و روی تخت معمولی جراحی، پا از قسمت پروگزیمال تیبیا از تخت آویزان و ریداکشن توسط فلوروسکوپ بررسی می‌شد (شکل ۱).



شکل ۱. وضعیت بیماران برای ریداکشن شکستگی قبل از گذاشتن اکسترنال فیکساتور. بیمار در وضعیت سوپاین و روی تخت معمولی جراحی قرار گرفته، پا از قسمت پروگزیمال تیبیا از تخت آویزان و ریداکشن توسط فلوروسکوپ بررسی می‌شد.

تحت کنترل فلوروسکوپیک، شانز بین‌های ۶/۵ میلی‌متری به صورت پروگزیمال در گردن فمور و سپس در پروگزیمال شفت استخوان فمور قرار داده می‌شد. ابتدا پروگزیمال‌ترین پین در طول گردن فمور به فاصله ۵ میلی‌متر از کورتکس

angle blade plate, intramedullary sliding hip screw و external fixator معرفی شده است (۵). در این بین، روش sliding hip screw، به طور گسترده برای فیکس کردن شکستگی اینترتروکانتریک مورد استفاده قرار می‌گیرد (۹-۶). این وسیله، اجازه‌ی ایمپکشن استخوان در حین وزن‌گذاری، پایدار کردن شکستگی و در نتیجه، بهبود سریعتر را می‌دهد (۸-۱۰). با این حال، گاهی پیش‌آگهی فانکشنال بیماران به دنبال درمان با sliding hip screw مناسب نبوده و علت شکست در فیکساسیون می‌باشد (۲ و ۱۰).

در دهه‌ی ۱۹۵۰، اکسترنال فیکساتور به عنوان یک روش درمانی برای شکستگی‌های اینترتروکانتریک مطرح شد، اما شیوع بالای عوارض بعد از جراحی مثل شل شدن پین، عفونت و شکستن مکانیکی فیکساتور، منجر به عدم تداوم این روش درمانی شد (۱۱). پیشرفت روش‌های اکسترنال فیکساسیون و نیز پیدایش متدهای جدید مانند پین‌های پوشیده از هیدروکسی آپاتایت، موجب تشویق مجدد جراحان برای استفاده از اکسترنال فیکساتور به عنوان روش جایگزین برای درمان شکستگی اینترتروکانتریک در بیماران مسن با ریسک بالا از نظر بیماری‌های همراه شد (۱۵-۱۲).

با توجه به اینکه تا کنون در ایران مطالعه‌ای در خصوص بکارگیری روش اکسترنال فیکساتور در درمان شکستگی اینترتروکانتریک انجام نشده است، در این تحقیق، با انجام کارآزمایی بالینی تصادفی، به مقایسه‌ی دو روش DHS و اکسترنال فیکساتور در بیماران مراجعه کننده به بیمارستان امام حسین<sup>(ع)</sup> در سالهای ۱۳۹۰ و ۱۳۹۱ پرداخته و بیماران از نظر مدت زمان جراحی، نیاز به ترانسفیوژن خون، مدت بستری، نتایج فانکشنال، عوارض بعد از جراحی و هزینه‌ی کلی، مورد بررسی قرار گرفتند.

## مواد و روشها

این مطالعه به روش کارآزمایی بالینی انجام گرفت و توسط کمیته‌ی اخلاق دانشگاه علوم پزشکی شهید بهشتی تأیید شد. با توجه به مطالعات پیشین (۱۲)، تعداد ۶۰ بیمار (۱۹ مرد و ۴۱ زن) با شکستگی اینترتروکانتریک ناشی از ترومای مینور، برای این مطالعه انتخاب شدند. همه‌ی بیماران، سالمند و با ریسک بالا بودند، به این معنی که با بیماری‌هایی مانند نارسایی قلبی، بیماری عروق کرونر، فشار خون بالا، نارسایی کلیه، بدخیمی، بیماری‌های تیروئید، آنمی و بیماری‌های ریوی همراه بودند. معیارهای خروج از مطالعه شامل شکستگی‌های نوع reverse obliquity، شکستگی قبلی هیپ، شکستگی

شانز پین از سر فمور بیش از یک میلی‌متر، cut out اعلام می‌شد. جوش خوردن شکستگی از نظر رادیولوژیک زمانی تأیید می‌شد که تراپکولا یا کالوس در محل شکستگی ظاهر شود (۱۸).

هنگام خارج کردن فیکساتور، محل پین بر اساس سیستم Dahl (۱۹) طبقه‌بندی می‌شد که مطابق با آن، عفونت محل پین بین صفر تا ۵ طبقه‌بندی می‌گردید. محل ورود پین، به وسیله‌ی محلول سالین هر دو روز یک بار تمیز می‌شد. هپارین با وزن مولکولی پایین (Enoxaparin 40mg/0.4ml, daily) به منظور پیشگیری از ترومبوز وریدهای عمقی، تزریق می‌شد (۲۰).

ویزیت پیگیری در روزهای ۱۴، ۴۵، ۹۰، ۱۸۰ و ۳۶۰ پس از جراحی انجام شد. ارزیابی شامل گرافی ساده و بررسی میزان درد به وسیله Visual Analog Scale (VAS) در روز سوم بعد از عمل بود. طول مدت جراحی، عوارض بعد از جراحی، میزان ترانسفیوژن خون و مدت زمان بستری در بیمارستان نیز ثبت شد. ارزیابی بالینی بیماران به وسیله HHS، ۱۲ ماه پس از جراحی صورت گرفت. توانایی راه رفتن مستقل قبل از شکستگی و بعد از جراحی نیز ثبت شد (۲۱).

آنالیز آماری با استفاده از نرم افزار SPSS (نگارش ۲۱) و انجام آزمون‌های Chi-Square (در موارد کیفی) و آزمون T (در موارد کمی) صورت گرفت. اختلاف بین نتایج دو گروه، زمانی معنی‌دار تلقی می‌شد که  $p < 0.05$  باشد.

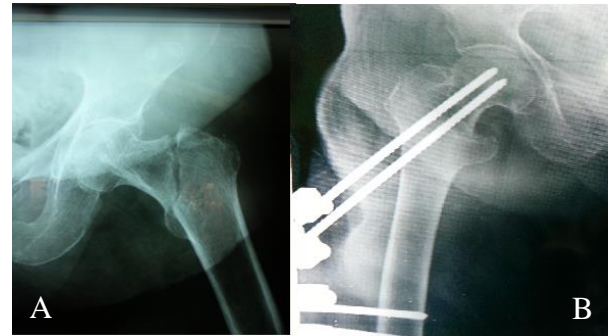
### یافته‌ها

این مطالعه در ۶۰ بیمار واجد شرایط در دو گروه ۳۰ نفره انجام گرفت. در طول حداقل ۱۲ ماه پیگیری، ۱۲ بیمار (بیمار از گروه A و ۵ بیمار از گروه B) به عللی نامربوط به شکستگی فوت شدند ( $p < 0.08$ ). میانگین سنی بیماران  $78 \pm 5/6$  سال بود (در گروه A  $74 \pm 5$  و در گروه B  $71 \pm 6$ ). در گروه A، ۱۱ بیمار شکستگی از نوع AO/OTA-A1 و ۱۹ بیمار شکستگی از نوع A2 داشتند. در گروه B، ۱۳ بیمار شکستگی از نوع A1 و ۱۷ بیمار شکستگی از نوع A2 داشتند (جدول ۱).

جدول ۱. نوع شکستگی اینترتروکانتریک در بیماران مورد بررسی به تفکیک روش جراحی.

نوع شکستگی	گروه A (DHS)	گروه B (External fixator)
AO type A1	۱۱	۱۳
AO type A2	۱۹	۱۷

فوقانی قرار داده شد. دومین پین پروگزیمال به صورت تقریباً همگرا (convergent) و یا موازی و در نزدیک کورتکس مدیال قرار داده شد (۱۷) (شکل ۲). به منظور جلوگیری از نفوذ پین‌ها به مفصل، دقت گردید که شانز پین حداقل ۵ میلی‌متر از مفصل فاصله داشته باشد (۱۸). پیچ‌های دیستال به صورت عمود بر شفت فمور قرار داده شد و به عمق ۲ ترد از کورتکس مقابل رد می‌شد.



شکل ۲. A: رادیوگرافی رخ از شکستگی اینترتروکانتریک AO type A1 در بیمار ۸۱ ساله. B: پس از درمان با اکسترنال فیکسایون در وضعیت مناسب.

در گروه B، زمان جراحی از زمان شروع به ریداکشن تا نصب کامل اکسترنال فیکساتور محاسبه می‌شد. در هر دو گروه، ریداکشن، زمانی قابل قبول بود که میزان جابجایی در نمای رخ کمتر از ۵ میلی‌متر باشد، یا نسبت به سمت مقابل کمی والگوس (بزرگتر از ۱۵ درجه) باشد و میزان انگولاسیون در نمای لترال، کمتر از ۲۰ درجه باشد (۱۷).

### اقدامات پس از جراحی

روز اول پس از جراحی، بیماران گروه A راه اندازی شدند و اجازه‌ی وزن‌گذاری پارشیال داده می‌شد. به بیماران گروه B، روز اول بعد از جراحی، اجازه‌ی نشستن روی تخت یا صندلی داده می‌شد و در روز دوم بعد از جراحی، راه اندازی بدون وزن‌گذاری انجام می‌شد. به طور میانگین بعد از ۷۳ روز، پس از تأیید اطلاعات رادیولوژیک مبنی بر جوش خوردن شکستگی، اکسترنال فیکساتور به صورت سرپایی با بی‌حسی موضعی خارج می‌شد (۱۸). زمانی که جوش خوردن شکستگی از نظر رادیولوژیک و بالینی تأیید می‌شد، اجازه‌ی وزن‌گذاری کامل داده می‌شد.

در این مطالعه، در صورت وقوع کلاپس و آروس شکستگی همراه با زاویه‌ی نک- شفت بیش از ۱۰ درجه و خارج شدن

محل پین همراه با تجویز آنتی‌بیوتیک خوراکی، درمان شدند (۱۹). نشانه‌ای از استئولیز در اطراف محل شانز پین‌ها دیده نشد. ۳ بیمار (۱۰ درصد) از گروه A و ۴ بیمار (۱۳ درصد) از گروه B دچار زخم بستر شدند ( $p > 0.05$ ). عوارض بعد از جراحی شامل پنومونی در ۲ بیمار (۳/۳ درصد)، عفونت‌های دستگاه ادراری در ۳ بیمار (۵ درصد) و ترومبوز وریدهای عمقی در ۳ بیمار (۵ درصد) بود. تفاوت معنی‌داری بین دو گروه مشاهده نشد.

## بحث

در این مطالعه، تفاوت قابل ملاحظه‌ای بین ریداکشن قابل قبول، VAS، HHS و زخم بستر بین دو گروه دیده نشد. از سوی دیگر، تفاوت بین مدت زمان جراحی، میزان ترانسفیوژن خون و مدت زمان بستری بین دو گروه قابل توجه بوده و از نظر آماری معنی‌دار بود. به این معنی که گروه جراحی شده با اکسترنال فیکساتور، مدت زمان جراحی کوتاه‌تری داشته، نیازی به ترانسفیوژن خون نداشته، زودتر مرخص می‌شدند و بنابراین هزینه‌ی کمتری نسبت به گروه معالجه شده با روش DHS متحمل می‌شدند.

چندین روش فیکساسیون برای درمان شکستگی‌های اینترتروکانتریک معرفی شده است (۲۲-۲۴). اسکات در سال ۱۹۵۷ برای نخستین بار اکسترنال فیکساتور را برای درمان شکستگی‌های اینترتروکانتریک توضیح داد (۱۱) و در پی آن، محققین متعددی انواع متفاوتی از اکسترنال فیکساتور را معرفی کردند، ولی نتایج چندان امیدوار کننده نبود (۱۱، ۲۵ و ۲۶). از طرف دیگر، شواهد اخیر از این نظریه حمایت می‌کند که اکسترنال فیکساتور می‌تواند نتایجی مشابه و یا حتی بهتر از روش‌های اینترنال فیکساسیون داشته باشد (۱، ۳، ۲۷ و ۲۸). تمامی این پژوهش‌ها، مزیت‌های اکسترنال فیکساسیون را شامل پروسه‌ی سریع و ساده، کمترین میزان خونریزی، مواجهه‌ی کمتر با اشعه، کاهش درد، ریداکشن پایدار و وزن‌گذاری زود هنگام، گزارش کرده‌اند. اکسترنال فیکساتور پرتروکانتریک عمدتاً در افراد با سن بالا و با ریسک بالا استفاده شده است (۲۵، ۲۶ و ۲۹). همچنین، این روش در بیماران با ترومای متعدد دچار شکستگی ساب‌تروکانتریک قابل استفاده است (۳۰ و ۳۱).

نتایج مطالعه‌ی حاضر، در ارتباط با پژوهش‌های قبلی است. فیکساتور در بیماران به خوبی پذیرفته شد و هیچ یک از بیماران مشکل قابل توجهی در هنگام نشستن یا دراز کشیدن نداشتند (شکل ۳).

در گروه A مدت جراحی  $73 \pm 10$  دقیقه و در گروه B،  $15 \pm 8$  دقیقه بود ( $p < 0.01$ ). در گروه A، ۲۷ بیمار (۹۰ درصد)، به طور میانگین به دریافت ۲ واحد خون بعد از جراحی نیاز داشتند. در گروه B هیچ بیماری نیاز به انتقال خون پیدا نکرد. این تفاوت‌ها از نظر آماری معنی‌دار بود ( $p < 0.01$ ).

همه‌ی شکستگی‌ها در هر دو گروه نهایتاً بهبود پیدا کردند. شکستگی‌هایی که گسترش به ناحیه‌ی ساب‌تروکانتریک و یا خردشدگی در کورتکس مدیال داشتند، به زمان بیشتری برای بهبودی نیاز داشتند. در گروه A، ۲۸ مورد از شکستگی‌ها (۹۳/۳ درصد) و در گروه B، ۲۶ مورد از شکستگی‌ها (۸۶/۷ درصد)، ریداکشن، قابل قبول بود ( $p < 0.07$ ). در ۲ بیمار از گروه A و یک بیمار از گروه B، ریداکشن از دست رفت که علت cut-out و واروس زاویه‌ی نک-شفت به ترتیب به مقدار ۱۵ و ۱۳ درجه در مقایسه با عکس رادیوگرافی گرفته شده بلافاصله بعد از عمل جراحی بود ( $p < 0.09$ ).

در گروه A، نمره‌ی VAS،  $5/2 \pm 1/1$  (دامنه ۸-۲) بود و در گروه B،  $5/3 \pm 0/9$  (دامنه ۹-۳) بود ( $p < 0.09$ ). ۱۲ ماه بعد از جراحی، نمره‌ی HHS در گروه A،  $65 \pm 8$  (دامنه ۹۳-۴۷) و در گروه B،  $66 \pm 6$  (دامنه ۹۰-۴۱) بود. تفاوت بین دو گروه از نظر آماری معنی‌دار نبود ( $p < 0.09$ ). مدت بستری در گروه A،  $8/4 \pm 2$  روز (دامنه ۱۶-۵) و در گروه B،  $2/2 \pm 1/5$  روز (دامنه ۵-۱) بود. تفاوت بین دو گروه از نظر آماری معنی‌دار بود ( $p < 0.01$ ) (جدول ۲).

جدول ۲. توزیع بیماران بستری شده بر حسب نتایج درمان به تفکیک روش جراحی.

گروه A (DHS)	گروه B (External fixator)	
۷	۵	مرگ به علل نامرتبط به شکستگی
۲۸	۲۶	ریداکشن قابل قبول
$5/2 \pm 1/1$	$5/3 \pm 0/9$	VAS
$65 \pm 8$	$66 \pm 6$	HHS
۳	۴	زخم بستر
$8/4 \pm 2$	$2/2 \pm 1/5$	مدت زمان بستری (روز)
۲۷	۰	ترانسفیوژن خون
$73 \pm 10$	$15 \pm 8$	زمان جراحی (دقیقه)
۲	۱	شکست ریداکشن (cut out)

عوارض محل ورود پین در گروه B، در ۲۱ بیمار (۷۰ درصد)، گرید ۱ (التهاب مختصر که با مراقبت روزانه از محل پین درمان می‌شد) و در ۹ بیمار (۳۰ درصد) گرید ۲ بود (ترشحات سرور از محل پین، که در همه‌ی بیماران با مراقبت روزانه از

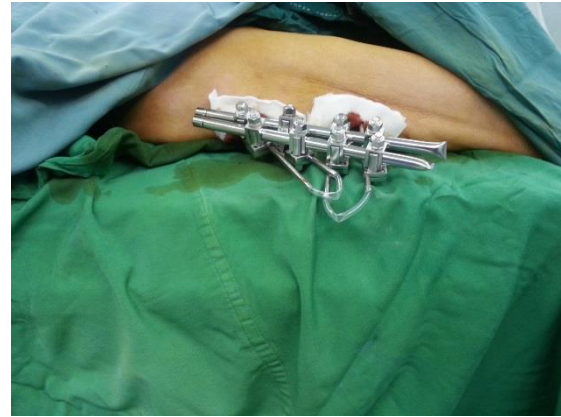فیکساتور گزارش کردند (۳) که با نتایج بدست آمده از مطالعه‌ی حاضر، همسو می‌باشد. بیماران درمان شده به روش اکسترنال فیکساتور، درد کمتری پس از عمل جراحی داشته و در نتیجه احتمال بازگشت سریع‌تر به سطح فعالیت قبل از عمل جراحی، بیشتر خواهد بود، هرچند این تفاوت از نظر آماری معنی‌دار نبود. تفاوتی بین نتایج فانکشنال دو گروه دیده نشد و میانگین HHS در هر دو گروه، کم بود. دلیل این امر را می‌توان به شرایط زمینه‌ای نامناسب این بیماران نسبت داد.

Moroni و همکاران، در مطالعه‌ی مشابهی با استفاده از پیچ‌های پوشیده از هیدروکسی آپاتایت، رشد استخوان در پوشش هیدروکسی آپاتایت و مقادیر کمتر کلاپس و اروس را گزارش کردند (۲۷). از این رو، می‌توان پیشنهاد کرد که استفاده از پیچ‌های پوشیده از هیدروکسی آپاتایت ممکن است منجر به افزایش پایداری فیکساسیون شود. علاوه بر این، در شکستگی‌های اینترتروکانتریک پایدار، ممکن است اکسترنال فیکساتور شبیه یک tension band عمل کند. در شکستگی‌های ناپایدار، اکسترنال فیکساتور به علت الاستیسیته، موجب تشکیل کال فراوان می‌شود (۳۱). اغلب، load sharing بین استخوان و اکسترنال فیکساتور به دست می‌آید و موجب کاهش استرس وارده به فیکساتور می‌شود (۳۶). ناحیه‌ی تماس وسیع بین پین‌ها و استخوان و همچنین مقادیری اسلایدینگ، که اجازه‌ی کمی ایمپکشن در محل شکستگی را می‌دهد، در پایداری شکستگی نقش دارند (۳۷).

در مطالعه‌ی حاضر، ۹ بیمار دچار عفونت گرید ۲ در محل پین شدند (ترشحات سرورزی از محل) ولی همه‌ی موارد با مراقبت روزانه از محل پین و تجویز آنتی‌بیوتیک خوراکی درمان شدند (۱۹). این نتایج، با مطالعه‌ی Badras و همکاران همسو می‌باشد (۳). البته در مطالعه‌ی Moroni، هیچ عفونتی در محل پین دیده نشد (۱۵). این احتمال وجود دارد که نتایج بهتر در مطالعه آنها، ناشی از استفاده از پین‌های پوشیده با هیدروکسی آپاتایت باشد.

کوتاه شدن اندام در اثر کلاپس و اروس، از عوارض مکانیکی است که عموماً بعد از هر دو نوع فیکساسیون اینترنال و اکسترنال در جریان شکستگی‌های ناپایدار و یا شکستگی‌های با شدت استئوپروتیک، گزارش شده است. در مطالعه‌ی حاضر، با آنکه بیشتر بیماران دانسیته‌ی استخوانی خوبی نداشتند ولی عوارض مکانیکی در بیماران گروه اکسترنال فیکساتور، شیوع پایینی داشته است.

Badras و همکاران، شیوع کمتر میگریشن شانز پین پروگزیمال را به مفضل، در بیماران درمان شده با اکسترنال



شکل ۳. اکسترنال فیکساتور به خوبی در بیماران پذیرفته شد و هیچ یک از بیماران مشکل جدی برای نشستن و یا خوابیدن نداشتند.

مطابق با مطالعات قبلی، میانگین مدت جراحی در گروه اکسترنال فیکساتور (۱۵ دقیقه)، در مقایسه با مدتی که در روش‌های جراحی دیگر مانند dynamic hip screw و intramedullary sliding hip screw گزارش می‌شود، کوتاهتر بود.

برای دستیابی به ریداکشن مطلوب در روش اکسترنال فیکساتور، نیازی به fracture table نبود و ریداکشن با آویختن پا از پروگزیمال تیبیا از تحت جراحی محقق می‌شد، این در حالی است که در روش DHS، زمان زیادی برای انتقال بیمار به fracture table نیاز است.

در مطالعه‌ی حاضر، برخلاف سایر روشهای جراحی، خونریزی در حین جراحی کم بوده و سطح هموگلوبین پس از جراحی شبیه به قبل از جراحی بود و نیازی به ترانسفیوژن خون نبود (۹، ۳۳ و ۳۴). این نکته به ویژه زمانی اهمیت خود را نشان می‌دهد که در نظر داشته باشیم، جمعیتی که دچار شکستگی اینترتروکانتریک می‌شوند، عمدتاً با ریسک بالا و بیماری‌های متعددی همراه هستند. لازم به ذکر است که این تفاوت معنی‌دار در میزان خونریزی، در روشهای کمتر تهاجمی مانند intramedullary nailing دیده نشده است (۶، ۳۲ و ۳۵). مزیت دیگر روش اکسترنال فیکساتور در مقایسه با سایر روشهای جراحی، مواجهه کمتر با اشعه است. Vekris و همکاران نیز همین نتیجه را گزارش کردند (۳۶). از مزایای دیگر روش اکسترنال فیکساسیون، امکان انجام جراحی تحت بی‌حسی موضعی در بیمارانی است که سلامت عمومی پایینی داشته و امکان استفاده از روشهای دیگر، وجود ندارد.

Vossinakis و همکاران، مدت زمان بستری کمتر و در نتیجه هزینه‌های کمتری را در بیماران گروه اکسترنال

محل شکستگی می‌دهند، می‌تواند به تسریع جوش خوردن شکستگی، کمک کند (۲۷).

### نتیجه‌گیری:

مطالعه‌ی حاضر نشان داد که روش اکسترنال فیکساتور، می‌تواند در درمان بیماران سالمند با ریسک بالا که دچار شکستگی اینترتروکانتریک شده‌اند، به عنوان درمانی مؤثر مورد استفاده قرار گیرد.

این روش، تحت بی‌حسی موضعی قابل اجرا بوده، نیازی به fracture table ندارد، مواجهه با اشعه ناچیز است، زمان جراحی کوتاه است، میزان خونریزی قابل چشم‌پوشی است، ریداکشن قابل قبول و پایدار است، محدودیت حرکات هیپ و زانو کم است، میزان زخم بستر ناچیز است، مدت بستری در بیمارستان کوتاه است، هزینه‌ها کمتر است و پیش‌آگهی عملکردی بیماران، مطلوب است.

فیکساتور، در مقایسه با DHS گزارش کردند (۲۹). به گزارش Vekris و همکاران، در موارد میگریشن پیچ پروگزیمال به مفصل یا cut-out، درمان به صورت بیرون کشیدن پیچ بدون نیاز به بی‌حسی انجام می‌شود (۳۶). در تحقیق حاضر، هیچ مورد میگریشن در پیچهای پروگزیمال در بیماران دیده نشد و فقط یک مورد cut out در کورتکس فوقانی داشتیم که در یک بیمار با شکستگی از نوع reverse oblique مشاهده گردید. البته با توجه به شرایط نامناسب مدیکال بیمار، جراحی مجدد انجام نشده و بیمار به صورت کانزرواتیو درمان شد.

در این مطالعه سعی شد با انجام معاینات پیگیری توسط یک فرد، از میزان سوگیری کاسته شود. با این وجود، از محدودیت‌های این مطالعه، مدت پیگیری کوتاه بود. همچنین، یکی از معایب احتمالی اکسترنال فیکساتور، دشوار بودن بررسی جوش خوردن شکستگی‌هاست. البته بکارگیری ابزار تشخیصی بهتر و یا پیشرفت فیکساتورهای رادیولوسنت، می‌تواند به حل این مشکل کمک کند. همچنین طراحی فیکساتورهایی که اجازه‌ی کمپرشن و دینامیزاسیون را در

## REFERENCES

1. Christodoulou NA, Sdrenias CV. External fixation of select intertrochanteric fractures with single hip screw. Clin Orthop 2000;381:204-11.
2. Larsson S. Treatment of osteoporotic fractures. Scand J Surg 2002;91:140-6.
3. Vossinakis IC, Badras LS. The external fixator compared with the sliding hip screw for pertrochanteric fractures of the femur. J Bone Joint Surg Br 2002;84:23-9.
4. Baumgaertner MR. The pertrochanteric external fixator reduced pain, hospital stay, and mechanical complications in comparison with the sliding hip screw. J Bone Joint Surg Am 2002;84:1488.
5. Lindskog DM, Baumgaertner MR. Unstable intertrochanteric hip fractures in the elderly. J Am Acad Orthop Surg 2004;12:179-90.
6. Hardy DC, Descamps PY, Krallis P, Fabeck L, Smets P, Bertens CL, et al. Use of an intramedullary hip-screw compared with a compression hip-screw with a plate for intertrochanteric femoral fractures. A prospective, randomized study of one hundred patients. J Bone Joint Surg Am 1998;80:618-30.
7. Doppelt SH. The sliding compression screw—today's best answer for stabilization of intertrochanteric hip fractures. Orthop Clin North Am 1980;11:507-23.
8. Perren SM, Allgoewer M, Schneider R, Maurice E. Manual of internal fixation: techniques recommended by the AO-ASIF Group. New York: Springer; 2001.
9. Bridle SH, Patel AD, Bircher M, Calvert PT. Fixation of intertrochanteric fractures of the femur. A randomised prospective comparison of the gamma nail and the dynamic hip screw. J Bone Joint Surg Br 1991;73:330-4.
10. Jensen JS, Tondevold E, Mossing N. Unstable trochanteric fractures treated with the sliding screw-plate system. A biomechanical study of unstable trochanteric fractures. III. Acta Orthop Scand 1978;49:392-7.
11. Scott IH. Treatment of intertrochanteric fractures by skeletal pinning and external fixation. Clin Orthop 1957;10:326-34.
12. Magyar G, Toksvig-Larsen S, Moroni A. Hydroxyapatite coating of threaded pins enhances fixation. J Bone Joint Surg Br 1997;79:487-9.
13. Najafi MR, Rashidi I. Antispasmodic effect of botulinum toxin type A on spastic hemiplegia due to cerebrovascular accident. Arch Iran Med 2003;6(4):265-8.
14. Moroni A, Heikkila J, Magyar G, Toksvig-Larsen S, Giannini S. Fixation strength and pin tract infection of hydroxyapatite-coated tapered pins. Clin Orthop 2001;388:209-17.

15. Moroni A, Faldini C, Marchetti S, Manca M, Consoli V, Giannini S. Improvement of the bone-pin interface strength in osteoporotic bone with use of hydroxyapatite-coated tapered external-fixation pins. A prospective, randomized clinical study of wrist fractures. *J Bone Joint Surg Am* 2001;83:717–21.
16. Regazzoni P, Rüedi T, Winqvist R, Allgower M. The dynamic hip screw implants system. Berlin: Springer; 1984. p. 1–50.
17. The Orthofix Pertrochanteric Fixator. Operative technique. Verona: Orthofix Srl; 1998.
18. Parker MJ: Cutting-out of the dynamic hip screw related to its position. *J Bone Joint Surg Br* 1992;74:625.
19. Dahl MT, Gulli B, Berg T. Complications of limb lengthening a learning curve. *Clin Orthop Relat Res* 1994;301:10–8.
20. Hamidi V, Ringerike T, Hagen G, Reikvam A, Klemp M. New anticoagulants as thromboprophylaxis after total hip or knee replacement. *Int J Technol Assess Health Care* 2013;29(3):234–43.
21. Harris WH. Traumatic arthritis of the hip after dislocation and acetabular fractures: treatment by mold arthroplasty. An end-result study using a new method of result evaluation. *J Bone Joint Surg Am* 1969;51:737–55.
22. Baumgaertner MR, Curtin SL, Lindskog DM, Keggi JM. The value of the tip apex distance in predicting failure of fixation of peritrochanteric fractures of the hip. *J Bone Joint Surg Am* 1995;77:1058–64.
23. Koval KJ, Aharonoff GB, Rokito AS, Lyon T, Zuckerman JD. Patients with femoral neck and intertrochanteric fractures: Are they the same? *Clin Orthop Relat Res* 1996;330:166–72.
24. Cole P, Bhandari M. What's new in orthopaedic trauma? *J Bone Joint Surg Am* 2006;88:2545–61.
25. Gotfried Y, Frish E, Mendes DG, Roffman M. Intertrochanteric fractures in high risk geriatric patients treated by external fixation. *Orthopedics* 1985;8:769–74.
26. Kamble KT, Murthy BS, Pal V, Rao KS. External fixation in unstable intertrochanteric fractures of femur. *Injury* 1996;27:139–42.
27. Moroni A, Faldini C, Pegreff F, Hoang-Kim A, Vannini F, Giannini S. Dynamic hip screw compared with external fixation for treatment of osteoporotic pertrochanteric fractures. A prospective, randomized study. *J Bone Joint Surg Am* 2005;87:753–9.
28. Vossinakis IC, Badras LS. Management of pertrochanteric fractures in highrisk patients with an external fixation. *Int Orthop* 2001;25:219–22.
29. Badras L, Skretas E, Vayanos ED. The use of external fixation in the treatment of trochanteric fractures. *Rev Chir Orthop* 1997;3:461–5.
30. Buckley JR, Caiach SM. External fixation in comminuted upper femoral fractures. *Injury* 1993;24:476–8.
31. Dhal A, Singh SS. Biological fixation of subtrochanteric fractures by external fixation. *Injury* 1996;27:723–31.
32. Nungu S, Oorerud C, Rehnberg L. Treatment of intertrochanteric fractures: comparison of Ender nails and sliding screw plates. *J Orthop Trauma* 1991;5:452–7.
33. Friedmann BA. An analysis of surgical blood use in US hospitals with application to the surgical blood order schedule. *Transfusion* 1979;19:268–78.
34. Mac Bride DJ, Stother JG. Blood transfusion requirements in elderly patients with surgically treated fractures of the femoral neck. *J Royal Coll Surg Edinberg* 1988;33:311–3.
35. Adams CI, Robinson CM, Court-Brown CM, McQueen MM. Prospective randomized controlled trial of an intramedullary nail versus dynamic screw and plate for intertrochanteric fractures of the femur. *J Orthop Trauma* 2001;15:394–400.
36. Vekris MD, Lykissas MG, Manoudis G, Mavrodontidis AN, Papageorgiou CD, Korompilias AV, et al. Proximal screws placement in intertrochanteric fractures treated with external fixation: comparison of two different techniques. *J Orthop Surg Res* 2011;6:48.
37. Scarante B, Ranellucci M, Lavini F. The dynamic axial fixator in the treatment of pertrochanteric fractures of the femur. *Int J Orthop Traum* 1993;3(Suppl 3):58–60.