پژوهنده (مجله پژوهشی دانشگاه علوم پزشکی شهید بهشتی)
سال هجدهم، شماره ۱، پی در پی ۹۱، صفحات ۴۶ تا ۵۱
فروردین و اردیبهشت ۱۳۹۲

تاریخ دریافت مقاله: ۱۳۹۱/۴/۲۷
تاریخ پذیرش مقاله: ۱۳۹۲/۳/۲۱

درمان اسکار سوختگی بینی در بیماران مبتلا به سوختگی کامل صورت و گردن با گرافت تمام ضخامت

دکتر صدرا.. معتمد[1]، دکتر سید اسماعیل حسن‌پور[1]، دکتر سید مهدی موسوی‌زاده[2]، دکتر هادی آمالی امیری[3]*

۱. استاد جراحی پلاستیک، ترمیمی و زیبایی، مرکز آموزشی درمانی ۱۵ خرداد، دانشگاه علوم پزشکی شهید بهشتی
۲. دانشیار جراحی پلاستیک، ترمیمی و زیبایی، مرکز آموزشی درمانی ۱۵ خرداد، دانشگاه علوم پزشکی شهید بهشتی
۳. دستیار فوق تخصصی جراحی پلاستیک، ترمیمی و زیبایی، مرکز آموزشی درمانی ۱۵ خرداد، دانشگاه علوم پزشکی شهید بهشتی

چکیده

سابقه و هدف: درمان بیماران دچار سوختگیهای صورت و گردن و اسکارهای کنتراکچر منتج از آنها بسیار مشکل بوده و نیاز به جراحیهای زیاد طی سالهای متمادی دارد که اغلب نتایج دلخواه ایده‌آل نیز حاصل نمی‌شود.

مواد و روشها: این تحقیق با روش Case series روی کلیه بیماران با سوختگی قدیمی توتال صورت و گردن با اسکارهای کنتراکچر که طی سه سال جهت درمان جراحی ترمیمی به بیمارستان ۱۵ خرداد مراجعه نمودند انجام شد. در این تحقیق پس از برداشتن کامل اسکارهای کنتراکچر، همه بینی با گرافت FTSG از مدیال بازو ترمیم و بازسازی گردید.

یافته‌ها: طی این مدت، ۲۱ بیمار با میانگین سنی ۲۸ سال بررسی شدند. از این میان، ۹ نفر مرد، ۱۰ نفر زن و ۲ نفر بچه بودند. نتایج عمل طی ۳ ماه تا یک سال بعد از عمل مقایسه گردید که رضایت‌بخش بود.

نتیجه‌گیری: در درمان این بیماران با سوختگی کامل صورت و گردن استفاده از فلپ‌های رژیونال ممکن نبود و ترمیم و بازسازی unit بینی با گرافت‌های تمام ضخامت از مدیال بازو انجام شد. نتیجه از نظر رنگ، قوام و ظاهر کلی رضایت‌بخش و قابل قبول بود و در یک مرحله انجام‌پذیر است.

واژگان کلیدی: سوختگی، روشهای جراحی، ترنسپلانت، گرفت تمام ضخامت

لطفاً به این مقاله به صورت زیر استناد نمایید:
Motamed S, Hassanpour SE, Mosavizadeh SM, Amali amiri H. Treatment of nasal scar in patient with total burn of face and neck with FTSG. Pejouhandeh 2013;18(1):46-51.

مقدمه

سوختگیهای حرارتی و آسیبهای مربوط به آن یکی از مهمترین علل مرگ و میر و ناتوانی به حساب می‌آیند و بیماران مبتلا به آن اغلب به سالها توانبخشی و بازسازی و حمایت روانی نیاز دارند. امروزه دیگر کیفیت مراقبت از سوختگی تنها با بقا بیماران بررسی نمی‌شود بلکه عملکرد طولانی‌مدت و ظاهر بیماران نیز در این امر دخالت دارد. سوختگیهای کوچک به‌خصوص سوختگیهای صورت و گردن معمولاً مهلک نیستند ولی آنها نیز مانند سوختگیهای بزرگتر جهت کسب بهترین عملکرد و حفظ زیبایی به همان میزان توجه و مراقبت نیاز دارند (۱).

در بزرگترین مراکز سوختگی، متوسط اندازه سوختگی کمتر از ۱۵٪ TBSA است. هدف پزشک برای هر سوختگی دستیابی به پوستی است که به خوبی ترمیم شده، با دوام و دارای عملکرد طبیعی باشد. تشکیل اسکار که نتیجه نهایی سوختگیهای عمقی است به‌وسیله مداخله جراحی زود هنگام و مناسب و نیز درمان طولانی مدت آن به حداقل می‌رسد (۲). سوختگی نیز همانند سایر اشکال تروما، معمولاً کودکان و بالغین جوان را گرفتار می‌کند. میزان کلی مرگ و میر در همه سنین و همه سطوح آن (TBSA) ۴/۹٪ است. بیماران دچار سوختگی مناطق expose بدن از جمله صورت و بینی

*نویسنده مسؤول مکاتبات: دکتر صدرا.. معتمد؛ تهران، خیابان کریم خان زند، خیابان شهید عضدی جنوبی، مرکز جراحی پلاستیک و ترمیمی بیمارستان ۱۵ خرداد؛ پست الکترونیک: S_Motamed 2006@yahoo.com

واکنشهای روانی مختلفی از جمله اضطراب، افسردگی و withdrawal از خود بروز می‌دهند که اکثراً این بیماران به حمایتهای روانی طولانی‌مدت نیاز دارند. همچنین درمان اسکارهای کنتراکچر سوختگی نواحی صورت و بینی و گردن بسیار مشکل بوده و نیاز به جراحیهای زیاد طی سالهای متمادی دارد (۳). مردان ۲ برابر زنان مستعد سوختگی هستند. بیشترین گروه سنی در معرض خطر ۴۰-۲۰ ساله‌ها می‌باشند. در آمار بیمارانی که در مراکز سوختگی بستری می‌شوند ۴۷٪ سوختگیها در منزل، ۲۷٪ در جاده، ۸٪ در محل کار، ۵٪ به هنگام تفریح و ۱۳٪ به علت سایر موارد رخ می‌دهد. ۴۰٪ آسیبها مرتبط با شعله هستند و ۳٪ به علت مایعات داغ، ۴٪ سوختگی الکتریکی و ۳٪ شیمیایی هستند و بقیه موارد غیر اختصاصی می‌باشند (۴). در این مقاله نتایج درمان ۲۱ بیمار مبتلا به اسکار سوختگی قدیمی صورت و بینی که به روش اسکارکتومی + FTSG از پوست قسمت مدیال بازو درمان شدند گزارش شده است.

مواد و روشها

این تحقیق با طراحی case series روی کلیه بیمارانی که جهت اصلاح اسکار سوختگی قدیمی صورت، طی سه سال به بیمارستان ۱۵ خرداد تهران مراجعه نمودند انجام گرفت. در این تحقیق در کلیه بیماران، اسکار سوختگی unit بینی با گرافت FTSG از مدیال بازو اصلاح گردید و donor site به صورت اولیه بسته شد. کلیه بیماران طی یک هفته، ۳ هفته، یک ماه، ۳ ماه و یک سال بعد از عمل ویزیت شدند و از نظر رنگ، قوام و زیبایی (cosmetic) با قبل از عمل مقایسه شدند. همچنین رضایت بیمار و والدین نیز از نتیجه عمل ارزیابی شد.

در این روش کل اسکار سوختگی بینی نواحی پشتی (dorsum)، دیواره (side wall) دو طرف، پره (alar) دو طرف و بالای نوک بینی (supratip) تا روی بافت نرمال طبیعی زیرین با خونرسانی خوب برداشته شد و کلیه بافتهای اسکار و فیبروز زیرین آزاد و برداشته شد. پس از هموستاز دقیق و با تهیه قالب (templet) نواحی اکسیزیون شده unit بینی روی مدیال بازوی بیمار قرار داده شد و به صورت گرافت پوستی تمام ضخامت (full thickness)، بدون چربی زیرین تا حد درم برداشته (harvest) شد. محل دهنده (donor site) به صورت اولیه پس از هموستاز در ۲ لایه ترمیم شد. با برگرداندن ناحیه آلار و تیپ (tip) به صورت فلپ (turn down flap) برای گذاشتن گرفت آماده شد و با نخ ۵/۰ نایلون به محل گیرنده (recipient) فیکس شد، پانسمان tie over انجام شد و پس از ۵ روز tie over باز شد.

کلیه بیماران بعد از عمل طی فواصل زمانی ۱ هفته، ۳ هفته،۱ ماه و ۳ ماه ویزیت شدند و با عکس قبل از عمل مقایسه و ارزیابی شدند. سن، جنس و نتایج درمان از نظر زیبایی بررسی شد و نتیجه کلی درمان با آزمون مربع کای و دقیق فیشر مورد قضاوت آماری قرار گرفت.

یافته‌ها

در این مقاله نتایج درمان ۲۱ بیمار مبتلا به اسکار سوختگی قدیمی صورت و بینی که به روش اسکارکتومی+ FTSG از پوست قسمت مدیال بازو درمان شدند گزارش شده است. سن بیماران ۷ تا ۴۲ سال و متوسط سن آنها ۲۸ سال بود. از این میان ۹ نفر مرد، ۱۰ نفر زن و ۲ نفر بچه بودند (زیر ۱۲ سال).

نتایج عمل و محل گرافت از نظر رنگ (color)، ساختار (texture)، زیبایی (cosmetic) در ۳ ماه و یک سال بعد از عمل توسط عکسهای سریالی گرفته شده ارزیابی شد. در ارزیابی ما چند معیار دخالت داشته است. این موارد شامل رنگ، ساختار و ظرافت کناره‌ها (definition contouring) (نوک، آلار و دیواره‌های جانبی) بود. از سوی دیگر انتظار ما از گرفت مانند فلپ نیست زیرا در این شرایط با محدودیت در دسترسی به فلپ، ناگزیر از گرفت استفاده می‌کنیم، بلکه بیشتر نظر ما مقایسه با گرفت نیمه ضخامت است.

رضایتمندی بیماران از نظر رنگ ۸۲٪، قوام و ساختار (texture) ۷۷٪ و کنتورینگ ۹۶٪ بوده است. محل برداشت گرفت از ناحیه داخلی بازو مورد رضایت ۱۹ بیمار بود. متأسفانه محل برداشت گرفت در دو بیمار با ایجاد اسکار نسبتاً زیاد همراه بود که احتمالاً به علت نزدیک کردن دو لبه پوستی با فشار و کشیدن بیشتر حاصل شده است.

در بررسی ما با توجه به معاینه‌ها و عکسهای قبل از عمل، رنگ در محل گرفت پس از عمل نسبت به نواحی اطراف خوب و قابل قبول بود و بهترین نتیجه در تناسب (definition) بویژه در دیواره‌های کناری (side wall) و آلار بوده است.

در محل دهنده در مقایسه‌ای که با گردن داشتیم ناحیه بازو از نظر پوشش جنبه بهتری دارد، فقط در میزان برداشت جهت ایجاد فشار کمتر باید دقت داشت. ساختار و قوام به علت نازکی و نداشتن چربی لازم، انتظار ما را کاملاً برآورده نمی‌کند. هر چند در فلپ‌ها هم نیاز به برداشت چند مرحله‌ای چربی و نسج اضافی داریم (defating)، مزیت گرفت در یک مرحله‌ای بودن انجام آن است.

قبل از عمل : شکل b ۱

قبل از عمل :شکل a۱

۴ هفته بعد از عمل :شکل d۱

۲ هفته بعد از عمل : شکل c۱

۳ماه بعد از عمل : شکل f ۱

۳ ماه بعد از عمل : شکل e ۱

قبل از عمل :شکل a ۲

Marking حین عمل : شکل b ۲

محل Donor مدیال بازو :شکل c ۲

حین عمل :شکل d ۲

حین عمل :شکل e ۲

حین عمل :شکل f ۲

۲ هفته بعد از عمل :شکل h ۲

حین عمل :شکل g ۲

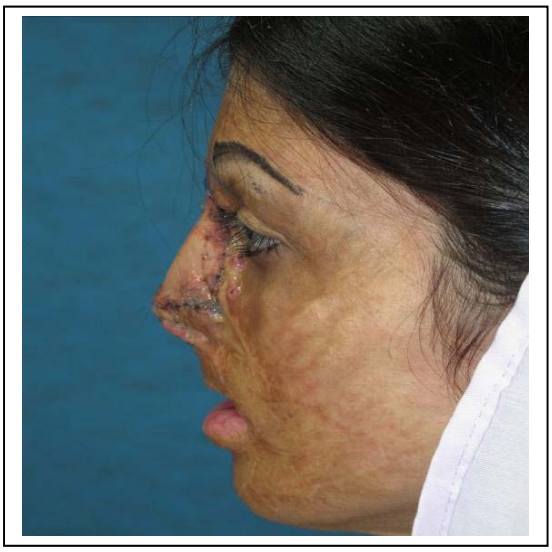

نمای lat صورت : شکل j ۲
۳ هفته بعد از عمل

نمای lat صورت :شکل i ۲
۳ هفته بعد از عمل

بحث

این بیماران به علت مسائل فوق مراجعات متعدد به جراح پلاستیک جهت بازسازی و ترمیم اسکار سوختگی ناهنجار صورت و بینی خود دارند که اکثر آنها علیرغم جراحیهای ترمیمی زیاد تا رسیدن به نتایج ایده‌آل، فاصله زیادی دارند (۴). شکل و ظاهر بیمار سوخته تأثیر زیادی در ایجاد عوارض روحی و روانی از جمله اضطراب، افسردگی گوشه‌گیری و انزوا، و PTSD دارد (۵). این امر سبب اختلال در روابط اجتماعی بیمار در جامعه و کیفیت زندگی بیمار می‌شود. شدت صدمه ارتباطی به بروز علائم ندارد و برنامه‌های روان‌درمانی مناسب و هدفمند برای تسریع مشارکت اجتماعی و نظری بیمار و بهبود کیفیت زندگی بیمار باید شروع شود (۶). از آنجایی که بینی نقش بسیار مهمی در ظاهر بیمار و عوارض روانی متنج از آن دارد، روشهای مختلفی جهت درمان اسکار سوختگی unit بینی وجود دارد، از جمله استفاده از فلپ‌های رژیونال سالم-STSG، FTSG، TE، Free flap که هر کدام مزایا و معایب اختصاصی خود را دارند (۷). اما در این تحقیق با استفاده از گرافت FTSG از مدیال بازو نتایج ایده‌آلی از نظر رنگ طبیعی، texture و consistency مشابه با پوست نرمال و با حداقل کنتراکچر ایجاد گردید، که با انجام یک مرحله‌ای جراحی، نتایج فوق حاصل شد. در بازسازی مهم است که همه اسکار کنتراکچر، release یا برداشته شود که پس از عمل دفورمیتی کمتر و شکل مناسبتری پیدا شود (۸ و ۹).

بیماران ما دچار سوختگی تمام صورت (total face) با درگیری کامل بودند که مجال به‌کارگیری فلپ‌های regional نبود. تکنیک پیوند پوستی در بازسازی کمبودهای نسجی تمام ضخامت بینی میسر نیست چون در این گونه موارد نیاز به بستر مناسب برای پیوند پوست داریم. وقتی لایه داخلی و میانی بینی از بین رفته باشد، ابتدا اقدام به بازسازی این لایه‌ها به صورت فلپ موضعی و یا فلپ آزاد می‌شود. سپس برای بازسازی قسمت بیرونی، پوشش پوستی به کار می‌رود. در بیماران ما با ایجاد بستر مناسب با برداشتن نسج اسکار قسمت پایین آلار بینی، با آزاد کردن پوست روی آن و وارونه کردن فلپ (Turn dowing) اقدام به پیوند پوستی شد (۱۰ و ۱۱).

در اسکارهای بدشکل با کشیدگی زیاد، بافت اسکار تا روی درم برداشته شده و نسوج فیبروز آزاد می‌شود. در قسمت پایین روی ناحیه آلار با نگهداری پری‌کندریوم prichondrium پوست آزاد شده و به صورت فلپ آویخته Turn down در می‌آید. روی این بستر آماده، گرفت تمام ضخامت گذاشته می‌شود. این گرفت از ناحیه مدیال بازو به اندازه مناسب آورده می‌شود.

در بیماران سوختگی بینی کناره‌های جانبی از بین می‌رود. لذا برای ایجاد فرم مناسب اقدام به زدن سوچور در این کناره‌ها می شود. در ابتدا پس از باز کردن درسینگ روی گرفت ممکن است قسمتها نگیرد که با توجه ویژه و مراقبت دقیق قابل جبران است و رفته رفته بهبود یافته و محل گرافت مدتها توسط پماد ضد آفتاب محافظت می‌شود که تغییر رنگ کمتری حاصل شود.

در پایان، turn down فلپ آلا و تیپ بینی، سوچور ساب درمال به غضروف زیرین و برداشتن همه اسکار در حد اپی‌درم، رلیز اسکار و بافت فیبروز و رلیز side wall، هموستاز دقیق و گرافت FTSG در حد اپی‌درم و درمال پیشنهاد می‌شود.

نتیجه‌گیری

در موارد اسکار سوختگی قدیمی و کنتراکچر unit بینی رلیز کنتراکتورها در درم و ساب‌درمال و استفاده از گرافت FTSG از مدیال بازوها، نتایج رضایت‌بخشی به دنبال داشت و از نظر زیبایی، رنگ و ساختار مشابه و حتی گاهی بهتر از بقیه روشها بود؛ با این تفاوت که نتایج فوق برخلاف سایر روشها در یک مرحله جراحی حاصل می‌شود.

REFERENCES

1. Brunicardi F, Andersen D, Billiar T, Dunn D, Hunter J, Matthews J, et al. Schwartz's Principles of Surgery. McGraw-Hill; 2010.

2. Smeltzer SC, Bare BG, Hinkle JL, Cheever KH. Brunner and Suddarth's textbook of medical surgical nursing. 12th ed. Lippincott Williams & Wilkins; 2010.

3. Mathes SJ, Engrav LH, Donelan MB. Acute care and reconstruction of facial Burns. In: Mmathes SJ. Plastic surgery. 2nd ed. WB Saunders; 2006: vol III, Chap. 65, p. 45 -76.

4. Perkins K, Davey RB, Wallis KA. Silicone gel: a new treatment for burn scars and contractures. Burns Incl Therm Inj 1983 Jan;9(3):201-4.

5. Boswick JA Jr. Burns of the head and neck. Surg Clin North Am 1973;53(1):97-104.

6. Lin SD. Correction of the epicanthal fold using the VM-plasty. Br J Plast Surg 2000;53(2):95-9.

7. Engrav LH, Heimbach DM, Walkinshaw MD, Marvin JA. Excision of burns of the face. Plast Reconstr Surg 1986;77(5):744-51.

8. Steinstraesser L, Al-Benna S. Acute management of burn/electrical injuries. In: Neligan PC. 3rd ed. Plastic surgery. WB Saunders; 2013. p. 393-434.

9. Brent B. Reconstruction of ear, eyebrow, and sideburn in the burned patient. Plast Reconstr Surg 1975;55(3):312-7.

10. Warpeha RL. Resurfacing the burned face. Clin Plast Surg 1981;8(2):255-67.

11. Feldman JJ. Facial burns. In: McCarthy JG, editor. Plastic surgry. Philadelphila: WB Saunders; 1990. p.2153.