پژوهنده (مجله پژوهشی دانشگاه علوم پزشکی شهید بهشتی)
سال شانزدهم، شماره ۱، پی در پی ۷۹، صفحات ۱۸ تا ۲۳
فروردین و اردیبهشت ۱۳۹۰

تاریخ دریافت مقاله: ۱۳۸۹/۴/۲۶
تاریخ پذیرش مقاله: ۱۳۸۹/۱۱/۱۷

بررسی تأثیر جراحی کرایوژنیک بر روند آسیب و التیام بافت کلیه متعاقب عمل پارشیال نفرکتومی

دکتر سروش محیط‌مافی[۱]، دکتر امیر انیسیان[۲]، دکتر علی انیسیان[۳]*

۱. استادیار دانشگاه آزاد اسلامی واحد کرج، دانشکده دامپزشکی، گروه علوم درمانگاهی
۲. دانش آموخته دانشگاه آزاد اسلامی واحد کرج، دانشکده دامپزشکی
۳. استادیار دانشگاه آزاد اسلامی واحد ابهر، گروه دامپزشکی

چکیده

سابقه و هدف: درمان برخی از نئوپلازی‌های کلیه، جراحی و برداشت قسمتی از کلیه است که گاهی به علت آسیبی که در اثر جراحی به کلیه وارد می‌شود، نهایتاً به برداشت کامل کلیه منجر می‌گردد. جراحی کرایوژنیک به عنوان یک روش کمتر تهاجمی، می‌تواند در جلوگیری از برداشت کامل کلیه سودمند باشد. هدف از این تحقیق، تعیین تأثیر جراحی کرایوژنیک بر روند آسیب و التیام کلیه و بررسی خصوصیات ماکروسکوپی و میکروسکوپی این روند در مقایسه با سایر روشهای رایج از نظر سرعت و کیفیت التیام می‌باشد.

مواد و روشها: در این تحقیق تجربی، با استفاده از روش کرایوسرجری، قطب خلفی کلیه چپ ۶ سر خرگوش نر از طریق لاپاراتومی از پهلو مورد عمل جراحی پارشیال نفرکتومی قرار گرفت. در فواصل ۱، ۶ و ۲۴ ساعت، و ۳، ۷ و ۱۴ روز مجدداً عمل لاپاراتومی انجام گرفت و کلیه برداشت گردید و پس از ثبت مشاهدات ماکروسکوپی، جهت بررسی‌های هیستوپاتولوژیک فرآوری و برش‌گیری شد.

یافته‌ها: منطقه منجمد شده در نمونه‌های ۱ تا ۲۴ ساعته، پر شدن توبولهای کلیوی از گلبول‌های قرمز، خونریزی در گلومرول‌های ناحیه یخزده، رسوب فیبرینی در مویرگها، بعضی سیاهرگها و سرخرگهای بین لوبولی و آغاز نکروز در سلول‌های آنها را نشان می‌داد. در نمونه‌های ۳، ۷ و ۱۴ روزه، ناحیه نکروزه و سالم با یک منطقه انتقالی از هم جدا شده و به تدریج منطقه نکروز شده مورد بازجذب قرار گرفت و موجب کوچک شدن منطقه آسیب دیده و در نهایت کوچک شدن کلیه گردید.

نتیجه‌گیری: پارشیال نفرکتومی به روش کرایوسرجری به سادگی قابل انجام است و فقط آسیبهای محدودی را در هنگام درمان ایجاد می‌کند. در تحقیق حاضر مشخص شد که پروب تماسی دارای اثر تهاجمی کمتری نسبت به پروب‌های سوزنی بوده و همچنین روند التیام آن بسیار سریع‌تر و به صورت بازجذب بافت نکروزه می‌باشد.

واژگان کلیدی: کرایوسرجری، نکروز، التیام، کلیه، خرگوش، پارشیال نفرکتومی

لطفاً به این مقاله به صورت زیر استناد نمایید:
Mohit Mafi S, Anissian A, Anissian A. Evaluation of injury and healing process after cryogenic partial nephrectomy. Pejouhandeh 2011;16(1):18-23.

مقدمه

یکی از نگرانیها در پارشیال نفرکتومی به روش جراحی، برای درمان برخی از نئوپلازی‌های کلیه، عوارضی از قبیل عفونت، فشار خون بالا، هماچوری و خونریزیهای شدید و غیرقابل کنترل می‌باشد که در اکثر مواقع منجر به برداشت کامل کلیه می‌گردد (۱). به همین دلیل جراحان همواره به دنبال روشهایی با تهاجم کمتر (Minimally invasive) بوده‌اند (۲).

یکی از این روشها روش جراحی کرایوژنیک (Cryogenic Surgery) می‌باشد که در آن با استفاده از سرمای حاصل از نیتروژن مایع، بافت آسیب‌دیده دچار یخزدگی و نکروز می‌گردد (۳). در این زمینه مطالعات گوناگونی در خارج از ایران به انجام رسیده که بیشتر بر روی مدل‌های حیوانی خوک و موش آزمایشگاهی انجام گرفته است (۴ و ۵). این مطالعات اغلب با استفاده از پروب سوزنی انجام گرفته است (۶) که ایجاد آسیب بافتی و نکروز می‌نماید. در سال ۱۹۹۸ با استفاده از روش دبل فریز بافت کلیه و مطالعه پاتولوژیک آن، وجود یک مرز مشخص بین بافت سالم و بافتی که تحت تأثیر کرایوسرجری قرار گرفته بود، گزارش شده است (۷). در تحقیقی دیگر که بر روی ۲ کلیه مبتلا به سرطان انجام شد،

*نویسنده مسؤول مکاتبات: دکتر علی انیسیان؛ ابهر، دانشگاه آزاد اسلامی واحد ابهر، گروه دامپزشکی؛ پست الکترونیک: aanissian@gmail.com

میزان مقاومت سلول‌های سرطانی کلیه را نسبت به نیتروژن مایع سنجیدند. در این تحقیق که دمای مورد نیاز برای ایجاد نکروز در بافت سرطانی دمایی کمتر از ۲۰- درجه سانتی‌گراد بود، ۳ ماه بعد از عمل، آثار بهبودی در ناحیه مورد جراحی مشاهده گردید (۸). محققین، کرایوسرجری را به عنوان روشی با کمترین میزان آسیب جهت مدیریت ضایعات کوچک یا ضایعاتی با علل نامشخص کلیه معرفی کرده‌اند. در این تحقیق، رابطه بین ظاهر سونوگرافیک کلیه‌ها، دمای داخل کلیه و تأثیر روندهای سرمازا بر روی سرخرگ کلیوی در مدلهای سگ‌سانان مورد بررسی قرار گرفت. ۱۰ حیوان مورد آزمایش از طریق تکنیک فریز سریع درمان شدند. دمای داخل کلیه در فاصله ۱سانتی‌متری از پروب در زمانهای متفاوت در حین جراحی اندازه‌گیری گردید و فاصله پروب تا آیس بال با سونوگرافی اندازه‌گیری شد. برای تسهیل و افزایش دقت مطالعات جهت بررسی فعالیت کلیوی، کلیه مقابل که عمل درمانی روی آن صورت نمی‌گرفت خارج گردید و حیوانات در همان روز جهت انجام اتوپسی و مطالعات بافت‌شناسایی یوتانازی شدند. دمای مورد نظر (۲۰- درجه سانتی‌گراد) در فاصله ۳/۱ میلیمتری آیس بال وجود داشت. در این تحقیق به این نتیجه رسیدند که در شعاع ۱۶ میلیمتری آیس بال درمان انجام می‌شود و به همین دلیل برای کلیه‌هایی با قطری بیشتر از ۳/۵ سانتی‌متر نیاز است که از چند پروب استفاده شود (۹). در مطالعه‌ای، تغییرات کلیه را بعد از کرایوسرجری از طریق لاپاروسکوپی، رادیوگرافی و هیستوپاتولوژی درخوک مورد بررسی قرار دادند. ۲۴ ساعت تا یک هفته بعد از جراحی، سی‌تی اسکن مشخص کرد که افزایش آسیبهایی با علائم مشابه در ناحیه آیس بال بروز نموده، اما هماتوما و کیست ادراری وجود نداشت. در بررسی نمونه‌ها در طول هفته اول بعد از عمل جراحی، ۴ ناحیه دیده می‌شد که شامل نکروز مرکزی، ناحیه حاوی تراوشات التهابی خونریزی و فیبروز همراه بازسازی بافتی بود. شایان ذکر است که بلافاصله بعد از عمل جراحی، خونریزیهایی در لبه‌های آیس بال دیده شد. در بررسیهای انجام گرفته در پایان هفته سیزدهم، نواحی نکروتیک به وسیله بافت همبند جایگزین شده بود (۱۰). هدف از انجام مطالعه حاضر، بررسی خصوصیات ماکروسکوپی و میکروسکوپی روند التیام کلیه متعاقب عمل جراحی کرایوژنیک با پروب تماسی و تعیین میزان آسیبهای بافتی و خصوصیات التیامی می‌باشد.

مواد و روشها

این تحقیق به صورت تجربی انجام گرفت. حیوانات مورد استفاده در این بررسی ۶ سر خرگوش نر از نژاد داچ بودند (۱۱). سن همگی این خرگوشها که از مؤسسه رازی تهیه شدند یکسان بوده و وزن آنها ۲ کیلو و ۴۰۰ گرم تا ۲ کیلو و ۵۰۰ گرم بود. خرگوشها سه هفته قبل از عمل جراحی برای انطباق با شرایط محیط، به محیط مورد نظر منتقل شدند. در طول این مدت شرایط محیط شامل دما، رطوبت و نور ثابت بود. جیره غذایی شامل پلت‌های مخصوص خرگوش بود که از مؤسسه رازی تهیه شده بودند. جیره غذایی آنها از نظر مقدار و زمانبندی ثابت بود و منطبق با نحوه غذادهی در زمان بعد از عمل و زمان نمونه‌گیری بود. آب در تمام مدت بررسی (شامل سه هفته پیش از اعمال جراحی و دو هفته پس از جراحی) در اختیار حیوانات بوده و هیچ محدودیتی نداشتند. تمام حیوانات از نظر وضعیت عمومی و ظاهری سالم بودند.

پروب استفاده شده در این بررسی از نوع ژول تامسون ۱ سانتی‌متری مورب بود. در این پروب ماده کرایوژن مستقیماً با بافت تماس نمی‌یافت. دستگاه ژول تامسون به وسیله اتصالات لوله‌ای و از طریق یک رگولاتور مجهز به فشار سنج به کپسول گاز متصل می‌شد. در این تحقیق از دستگاه کرایو اپلیکاتور CT 702 ساخت شرکت سرما درمان و نیتروس اکساید به عنوان ماده کرایوژن استفاده شد.

به عنوان آرامبخش و پیش بیهوشی از داروهای آسپرومازین مالئات ۲٪ و زایلازین ۲٪، و از کتامین ۱۰٪ به عنوان داروی بیهوشی استفاده گردید. از هیچ‌گونه آنتی‌بیوتیک یا داروی دیگری در تمام زمان بررسی استفاده نشد. با استفاده از روش کرایوسرجری، قطب خلفی کلیه چپ تعداد ۶ سر خرگوش نر از طریق لاپاراتومی از پهلو مورد عمل جراحی پارشیال نفرکتومی با بهره‌گیری از ماده کرایوژنیک نیتروس اکساید و پروب تماسی از نوع ژول- تامسون قرار گرفت. در فواصل ۱ ساعت، ۶ ساعت، ۲۴ ساعت، ۳ روز، ۷ روز و ۱۴ روز مجدداً عمل لاپاراتومی انجام گرفت و نمونه‌برداری از کلیه انجام گردید. جهت بررسیهای هیستوپاتولوژیک، پس از ثبت مشاهدات ماکروسکوپی، قالب‌گیری با پارافین و برشگیری طبق روش رایج انجام گرفت (۱۲).

یافته‌ها

در تمام مراحل، خط مشخصی بین بافت سالم و ناحیه نکروز شده وجود داشت و به مرور زمان ناحیه آسیب‌دیده کوچک‌تر گردید و روند ترمیم مشاهده شد که به شرح زیر بود:

یک ساعت پس از عمل: ناحیه کاملا مشخص هموراژیک در منطقه یخزده، پر شدن توبول‌های کلیوی از گلبول‌های قرمز، و خونریزی در گلومرول‌های ناحیه یخزده که بعضی از آنها نشانه‌هایی از آغاز نکروز را از خود نشان می‌دادند دیده شد. رسوب فیبرینی در مویرگها و بعضی سیاهرگها و سرخرگهای

بین لوبولی مشاهده گردید. بافت طبیعی در کنار بافت آسیب‌دیده به خوبی قابل تشخیص بود. بافت سالم کلیه حاوی توبول‌ها و گلومرول‌های طبیعی بود. خونریزی در فضای بومن و لومن توبول‌ها مشهود بود. خونریزیهای بینابینی در بین توبول‌ها وجود داشت (تصویر ۱).

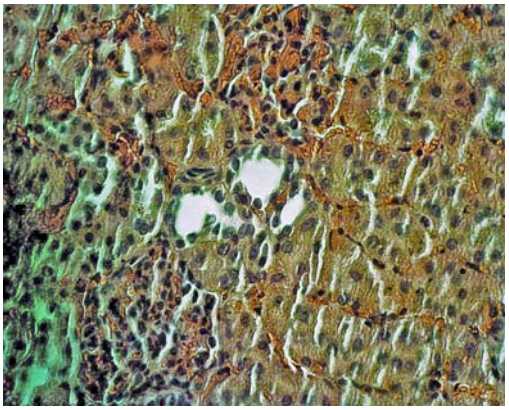

تصویر۱- خونریزی در فضای بومن و در بین توبول‌ها. رنگ‌آمیزی H&E – بزرگنمایی ۴۰۰ برابر

شش ساعت پس از عمل: ناحیه کاملا مشخص هموراژیک و آغاز تغییرات نکروتیک در سلولهای پوششی توبول‌های کلیوی قابل مشاهده بود. هسته دچار حاشیه‌نشینی کروماتین شده بود. گلومرول‌های زیادی دچار خونریزی شده بودند و بعضی از آنها نشانه‌هایی از نکروز را نشان می‌دادند. هسته‌های سلول‌های پوششی توبول‌ها در مراحل مختلف پیکنوز، کاریورکسی و کاریولیز قابل مشاهده بودند. رسوب فیبرینی در مویرگها و سایر عروق قابل مشاهده بود. بافت طبیعی در کنار بافت هموراژیک و آسیب‌دیده به خوبی توسط خونریزی ناشی از یخزدگی از بخش آسیب‌دیده قابل تشخیص بود. در قسمت سالم، توبول‌ها و گلومرول‌های کلیوی ساختمانی طبیعی داشتند. پاسخ آماسی به ضایعه در حداقل میزان و شامل ارتشاح کم لکوسیت‌های چند هسته‌ای به صورت کانونی و بینابینی بود. همینطور این سلول‌ها در اندوتلیوم بعضی از رگهای خونی مشاهده می‌شد (تصویر ۲).

بیست و چهار ساعت پس از عمل: منطقه خونریزی همچنان مشاهده می‌گردید. نکروز کامل گلومرولی و بافت پوششی توبول‌ها مشاهده می‌شد. در اطراف نکروز، ترکیبی از سلول‌های گلومرولی و توبولی آسیب‌دیده و سالم قابل مشاهده بود. در مویرگهای گلومرولی، میکروترومبوزهایی بدون خونریزی در کپسول بومن و لومن توبول‌های مربوط به آن، مشاهده می‌شد. خونریزیهای بینابینی در بین توبول‌ها وجود داشت. در اندوتلیال گلومرولی، سلول‌های ترانجیال و بافت پوششی توبولی هسته‌های پیکنوتیک وجود داشت. همچنین کاریورکسی پراکنده نیز مشاهده می‌گردید. کپسول بومن و لوله‌های پروکسیمال حاوی مایع پروتئینی ائوزینوفیلی کمرنگ بودند که بر اثر تخریب بافت پوششی اندوتلیالی اجازه عبور پروتئین‌ها را می‌داد. سرخرگها و سیاهرگها ضایعات اندوتلیالی نشان می‌دادند و حاشیه‌نشینی نوتروفیل‌ها در آنها مشاهده می‌شد. اگر چه مویرگهای کوچک دچار میکروترومبوز شده بودند، ولی رگهای بزرگتر حاوی گلوبول‌های قرمز با دیواره سالم، بدون نشانه‌ای از آگلوتیناسیون، ترومبوز و یا رسوب فیبرین بودند (تصویر ۳).

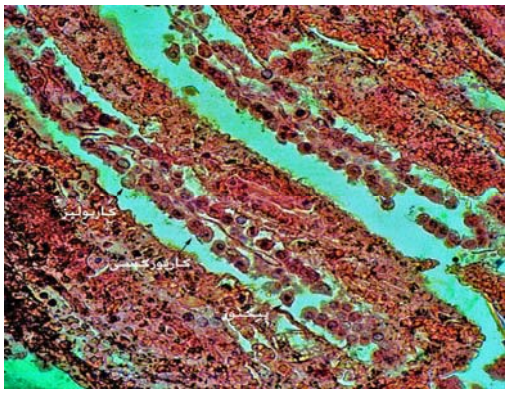

تصویر ۲- آغاز نکروز در سلول‌های بافت پوششی توبول‌ها- رنگ‌آمیزی H&E – بزرگنمایی ۴۰۰ برابر

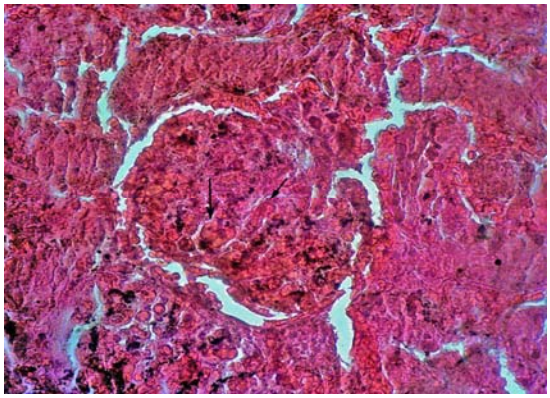

تصویر۳- میکروترومبوز در مویرگهای گلومرول (پیکان)- رنگ‌آمیزی H&E – بزرگنمایی ۴۰۰ برابر

سه روز پس از عمل: دو منطقه مجزای قابل تفکیک یعنی منطقه آسیب‌دیده و منطقه حاوی بافت طبیعی کلیه قابل مشاهده بود. در بین این دو منطقه، ناحیه‌ای انتقالی وجود داشت. در منطقه مرده، گلومرول‌ها و توبول‌ها به صورت منتشر دچار نکروز انعقادی شده بودند. مویرگهای گلومرولی و بینابینی حاوی گلبول‌های قرمز ghost در مراحل مختلف لیز شدن بودند. منطقه‌ای شامل نوتروفیل‌ها در منطقه بین بخش مرده و انتقالی قابل مشاهده بود. در منطقه انتقالی، ترمیم ابتدایی قابل مشاهده بود که بوسیله فیبروبلاست‌های فعال و بافت جوانه‌ای انجام گرفته بود. در مقایسه با نمونه‌های ۲۴

ساعته، در نمونه‌های ۳ روزه، منطقه قابل تفکیک بیشتری بین ناحیه آسیب‌دیده و انتقالی ایجاد شده بود. حضور کلاژن در بافت ترمیمی چه در رنگ‌آمیزی هماتوکسیلین و ائوزین و چه در رنگ‌آمیزی اختصاصی ون گیسون مشاهده نگردید. در منطقه انتقالی، سلولهای اندوتلیالی در گلومرول‌ها دچار پیکنوز شده و تعداد کمی از رگها دچار میکروترومبوز شده بودند (تصویر ۴).

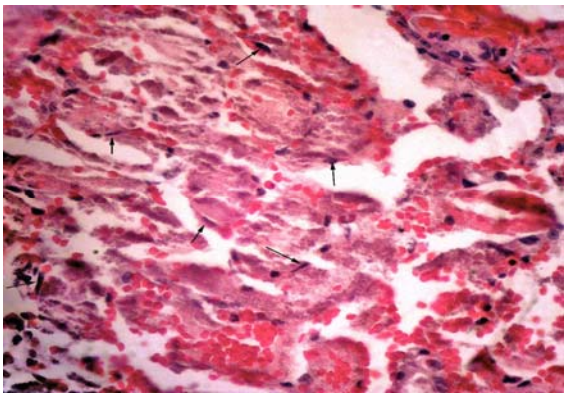

تصویر۴- فیبروبلاست‌ها (پیکانها)– رنگ‌آمیزی H&E– بزرگنمایی ۴۰۰ برابر

هفت روز پس از عمل: دو ناحیه مجزا از هم، یکی شامل ناحیه نکروز انعقادی و دیگری شامل بافت سالم کلیه قابل مشاهده بود. از میزان گلبول‌های قرمز موجود در گلومرول‌ها و توبول‌ها کاسته شده بود. مویرگهای گلومرولی و بینابینی حاوی گلبول‌های قرمز ghost بودند. منطقه شامل نوتروفیل‌ها در منطقه انتقالی وجود داشت. گرچه در منطقه انتقالی نشانه‌هایی از وجود فیبروبلاست‌های فعال وجود داشت، ولی هیچ کلاژنی در این ناحیه توسط رنگ‌آمیزیهای عمومی و اختصاصی مشاهده نگردید. همچنان میکروترومبوز در مویرگها قابل مشاهده بود. توبول‌ها حاوی مایع پروتئینی قرمز رنگ در ناحیه انتقالی بودند. توبول‌ها با اپیتلیوم هسته‌دار و ائوزینوفیلیک و سلول‌های نکروز و کنده شده و خرده ریزهای بافتی در داخل لومن قابل مشاهده بودند (تصویر ۵).

چهارده روز پس از عمل: دو ناحیه آسیب‌دیده با نکروز انعقادی و آسیب‌ندیده حاوی بافت طبیعی کلیه قابل تشخیص بود. ناحیه انتقالی نیز در بین این دو مشاهده می‌گردید. ترمیم سلول‌های پوششی لوله‌ای در ناحیه انتقالی به چشم می‌خورد (به علت وجود سیتوپلاسم بازوفیلیک و نیز افزایش نسبت هسته به سیتوپلاسم، هسته برجسته و شفافیت بخش رأسی سیتوپلاسم). توبول‌ها حاوی مایع قرمز رنگی حاوی پروتئین در ناحیه انتقالی بودند و درجاتی از خونریزی نیز در آنها قابل رؤیت بود که نشان‌دهنده وجود آزردگی عروق در آن ناحیه بود. فیبروبلاست‌های فعال و بافت جوانه‌ای در منطقه انتقالی قابل رویت بودند، ولی نشانه‌ای از وجود کلاژن در بافتها مشخص نگردید. آماس، گلومرول‌ها و توبول‌های نکروتیک، رسوب هموسیدرین بدون وجود شواهدی از پارانشیم کلیوی زنده، فیبروز و اسکار و تجمع کلاژن در ناحیه نکروز شده دیده می‌شد (تصویر ۶).

تصویر ۵- در مرز بین نواحی آسیب‌دیده و سالم اثری از ایجاد کلاژن دیده نمی‌شود. رنگ‌آمیزی ون گیسون– بزرگنمایی ۴۰ برابر



تصویر ۶- تجمع فیبروبلاست‌ها و مویرگها در ناحیه انتقالی، بدون دسته‌جات کلاژن- رنگ آمیزی ون گیسون– بزرگنمایی ۴۰۰ برابر

بحث

پارشیال نفرکتومی به روش کرایوسرجری به عنوان یک روش با کمترین حالت تهاجمی به سادگی قابل انجام بوده و آسیبهای محدودی را در هنگام درمان ایجاد می‌کند. در مطالعات مشابه روی حیوانات، بافت کاملا نکروز شده در ناحیه آیس بال با گذشت ۱۳ هفته جای خود را به بافت همبند داد. در حالیکه در این بررسی با استفاده از پروب تماسی، بافت کلیه ظرف ۱۴ روز التیام پیدا نمود. در مطالعات گذشته، مشکلاتی از قبیل هماتوم، کیست ادراری و چسبندگی روده و یا فیستول‌های ادراری در روش استفاده از پروب سوزنی گزارش شده است، در حالی که در این مطالعه، هیچ مشکلی جز هماتوم دیده نشد. در تحقیق حاضر مشخص شد که پروب

تماسی دارای اثر تهاجمی کمتری نسبت به پروب های سوزنی می‌باشد. در بررسیهای پاتولوژیک، در روش دو بار انجماد با پروب سوزنی، بین بافت سالم و بافتی که تحت تأثیر کرایوسرجری قرار گرفته بود، یک مرز مشخص تشخیص داده شد(۷). در تحقیق حاضر، این کار با پروب تماسی و روش دبل فریز انجام شد و پروب به طور مستقیم روی کلیه قرار گرفت. نتایج مشابهی در بررسیهای پاتولوژیک به دست آمد، به این صورت که در ساعات اولیه، مرز نامشخصی بین ناحیه هموراژیک و ناحیه سالم وجود داشت و در نمونه‌هایی که با اختلاف زمانی بیشتر بررسی شد، مرز به صورت بافت انتقالی و مشخصتر درآمد که بین ناحیه نکروزه و بافت سالم وجود داشت.

در روش استفاده از پروب سوزنی، به علت اینکه سوزن باید وارد بافت شود و سپس آن را منجمد سازد، ممکن است آسیبهای ایجاد شده در عروق ناحیه قبل از انجماد، موجب ورود سلول‌های سرطانی به جریان خون شده و باعث تسهیل در روند متاستاز گردند، در حالیکه با استفاده از پروب تماسی این احتمال به شدت کاهش می‌یابد. از آنجا که سلول‌های سرطانی در برودت ۲۰- درجه سانتی‌گراد از بین می‌روند (۸) و برودت پروب تماسی بسیار بیش از این مقدار می‌باشد، بنابراین پس از دفراست که عروق پاره می‌شوند نیز احتمال متاستاز، بسیار کمتر از روش استفاده از پروب سوزنی می‌باشد. همچنین یوشیدا و همکاران (۸)، ۳ ماه بعد از عمل، آثار بهبودی را در ناحیه مورد جراحی مشاهده کردند که در تحقیق حاضر نتایج مشابهی در طی ۱۴ روز به دست آمد. پیشنهاد می‌شود برای مدت بیشتری از نمونه‌های مورد مطالعه نگهداری و بررسیها انجام شود تا نتایج کامل‌تری بدست آید.

در تحقیقی، کرایوسرجری را به عنوان روشی با کمترین میزان آسیب جهت مدیریت ضایعات کوچک یا ضایعاتی با علل نامشخص کلیه معرفی کرده‌اند. در این تحقیق، با کمک سونوگرافی به این نتیجه رسیدند که تا شعاع ۱۶ میلیمتری آیس بال درمان انجام می‌شود و به همین دلیل برای کلیه‌هایی با قطری بیشتر از ۳/۵ سانتی‌متر نیاز است که از چند پروب استفاده شود (۹). این در حالی است که پروب تماسی دارای سطح مقطعی پهن بوده و با یک بار استفاده، درمان در سطح وسیعتری انجام می‌گیرد و نیاز به استفاده چندباره از آن کمتر ایجاد می‌شود.

در تحقیق حاضر، دمای داخل کلیه در حین انجام عمل کرایوسرجری مورد بررسی واقع نگردید که می‌توان در مطالعات آتی این مورد را با انواع پروب‌هایی که در کرایوسرجری کاربرد دارند، بررسی نمود. پیشنهاد می‌گردد که در تحقیقات آتی بر روی کلیه خرگوش، میزان دمای ایجاد شده در کلیه مورد بررسی قرار گیرد و قبل از شروع کرایوسرجری سلامت کلیه از نظر آناتومیکی مورد تأیید قرار گیرد.

نتیجه‌گیری

کرایوسرجری به روش پروب تماسی آسیب کمتری نسبت به پروب سوزنی در بر دارد و می‌توان آن را به عنوان روشی با کمترین میزان آسیب جهت مدیریت ضایعات کوچک یا ضایعاتی با علل ناشناخته کلیه معرفی کرد.

تشکر و قدردانی

این تحقیق برگرفته از پایان نامه شماره ۹۸۶ دانشکده دامپزشکی است که در معاونت پژوهشی دانشگاه آزاد اسلامی واحد کرج ثبت شده و نگارندگان از شورای پژوهشی تشکر و قدردانی می‌نمایند.

REFERENCES

1. Pfister D, Thüer D, Heidenreich A. Pitfalls and outcome of nephrectomy for patients with polycystic kidney disease: Peri- and postoperative results. Urologe A 2010;49(9):1158-62. (Full text in Germany)

2. Heuer R, Gill IS, Guazzoni G, Kirkali Z, Marberger M, Richie JP, et al. A critical analysis of the actual role of minimally invasive surgery and active surveillance for kidney cancer. Eur Urol 2010;57(2):223-32.

3. Backer OG. Cryogenic surgery--a new surgical technic. Nord Med 1966;75(26):743-4. (Full text in Danish)

4. Lagerveld BW, van Horssen P, Pes MP, van den Wijngaard JP, Streekstra GJ, de la Rosette JJ, et al. Immediate effect of kidney cryoablation on renal arterial structure in a porcine model studied by imaging cryomicrotome. J Urol 2010;183(3):1221-6.

5. Jansen MC, van Hillegersberg R, Schoots IG, Levi M, Beek JF, Crezee H, et al. Cryoablation induces greater inflammatory and coagulative responses than radiofrequency ablation or laser induced thermotherapy in a rat liver model. Surgery 2010;147(5):686-95.

6. Deane LA, Clayman RV. Review of minimally invasive renal therapies: Needle-based and extracorporeal. Urology 2006;68(1 Suppl):26-37.

7. Nakada SY, Lee FT Jr, Warner T, Chosy SG, Moon TD. Laparoscopic cryosurgery of the kidney in the porcine model: an acute histological study. Urology 1998;51(5A Suppl):161-6.

8. Uchida M, Imaide Y, Sugimoto K, Uehara H, Watanabe H. Percutaneous cryosurgery for renal tumours. Br J Urol 1995;75(2):132-6.

9. Campbell SC, Krishnamurthi V, Chow G, Hale J, Myles J, Novick AC. Renal cryosurgery: experimental evaluation of treatment parameters. Urology 1998;52(1):29-33.

10. Bishoff JT, Chen RB, Lee BR, Chan DY, Huso D, Rodriguez R, et al. Laparoscopic renal cryoablation: acute and long-term clinical, radiographic, and pathologic effects in an animal model and application in a clinical trial. J Endourol 1999;13(4):233-9.

11. Shingleton WB, Farabaugh P, Hughson M, Sewell PE Jr. Percutaneous cryoablation of porcine kidneys with magnetic resonance imaging monitoring. J Urol 2001;166(1):289-91.

12. Anissian A. Histotechnique. Abhar: Islamic Azad University Press; 2005. p. 29-62. (Text in Persian)