پژوهنده (مجله پژوهشی دانشگاه علوم پزشکی شهید بهشتی)
سال پانزدهم، شماره ۱، پی در پی ۷۳، صفحات ۱ تا ۶
فروردین و اردیبهشت ۱۳۸۹

تاریخ دریافت مقاله: ۸۷/۱۰/۲۸
تاریخ پذیرش مقاله: ۸۸/۱۱/۲۰

بررسی اثر سم زنبورعسل بر سندرم تخمدان پلی‌کیستیک در موش آزمایشگاهی بزرگ

هما محسنی کوچصفهانی[1*]، محمد نبیونی[1]، حامد ادهم[2]

۱. استادیار، گروه زیست‌شناسی، دانشکده علوم، دانشگاه تربیت معلم، تهران
۲. کارشناس ارشد زیست‌شناسی تکوینی جانوری، دانشگاه تربیت معلم، تهران

چکیده

سابقه و هدف: شایع‌ترین اختلال اندوکرین در زنان، سندرم تخمدان پلی‌کیستیک است که ۵ تا ۱۰ درصد زنان در سن تولید مثل به آن مبتلا هستند. این سندرم به شکل یک بیماری خودایمن نمایان می‌شود که در آن غلظت آنتی‌بادی‌های ضدتخمدانی به شدت افزایش می‌یابد. سم زنبور عسل با واکنش ایمنی و فعالیت ضد التهابی ۱۰۰ برابر قوی‌تر از هیدروکورتیزون عمل می‌کند. در این مطالعه اثر درمانی سم زنبور عسل بر روی سندرم تخمدان پلی‌کیستیک در موش بزرگ آزمایشگاهی (رت) مورد بررسی قرار گرفت.

مواد و روش‌ها: در این مطالعه تجربی، القای تخمدان پلی‌کیستیک با روش تزریق زیرپوستی هورمون استرادیول ولرات با دوز ۲ میلی‌گرم حل شده در روغن کنجد در مرحله استروس رت‌های بالغ نژاد ویستار انجام گرفت. پس از گذشت ۶۰ روز از تیمار، تزریق درون صفاقی سم زنبور عسل با دوز ۰/۲ میلی‌گرم به ازای هر کیلوگرم وزن برای هر موش به مدت ۱۰ روز انجام شد. سپس نمونه‌گیری تخمدان از موشهای تجربی، شاهد و کنترل انجام و با روشهای رنگ‌آمیزی بافتی به مقایسه بافت‌شناسی تخمدان طبیعی، پلی‌کیستیک و تیمار با سم پرداخته شد. کلیه نمونه‌های بافتی به ضخامت ۶ تا ۷ میکرون برش زده شدند و با روش رنگ‌آمیزی هماتوکسیلین- ائوزین تهیه گردیدند. داده‌ها با استفاده از روش ANOVA آزمون شدند و $p<۰/۰۵$ سطح معنی‌دار در نظر گرفته شد.

یافته‌ها: اندازه‌گیری لایه گرانولوزا، تک، تعداد و قطر کیست‌ها و فولیکول‌های مختلف و بررسی آماری آن، بهبود چشمگیر تخمدان پلی‌کیستیک را در رت‌های تیمار شده با سم زنبور عسل نشان داد ($p<۰/۰۵$). همچنین، در بیش از ۷۰٪ موارد نمونه‌های تیمارشده با زهر زنبور، اجسام زرد که در تخمدان پلی‌کیستیک به ندرت وجود دارند، یافت شد که می‌تواند نشان‌دهنده آغاز مجدد اوولاسیون باشد.

نتیجه‌گیری: به نظر می‌رسد زهر زنبور عسل با اثرات آنتی‌اکسیدانی و ضدالتهابی خود می‌تواند در بهبود کیست‌ها موثر واقع شده و باعث آغاز مجدد فرآیند اوولاسیون گردد.

واژگان کلیدی: سندرم تخمدان پلی‌کیستیک، هیپراندروژنیسم، زهر زنبور عسل، استرادیول ولرات، جسم زرد.

مقدمه

سندرم تخمدان پلی‌کیستیک (Poly Cystic Ovarian Syndrome = PCOS) یکی از شایع‌ترین اختلالات هورمونی زنان در سنین باروری است که ۵ تا ۱۰ درصد اختلالات را در این سنین شامل می‌شود. علائم این سندرم پرمویی و آکنه (به دلیل تولید زیاد آندروژن) و اختلالات قاعدگی، عدم تخمک‌گذاری و ناباروری است (۱). توجه فیزیولوژیست‌ها به عوارض طولانی مدت این سندرم شامل دیابت نوع II، پرفشاری خون و بیماریهای سیستم قلبی-عروقی معطوف شده است. به علاوه هیپرپلازی آندومتر و سرطان آندومتر نیز در زنان دارای PCOS که درمانی انجام نداده‌اند، مشاهده شده است. بنابراین PCOS به غیر از اختلالات هورمونی و تولیدمثلی نیازمند توجهات پزشکی ویژه‌ای است (۲).

از دلایل بروز PCOS می‌توان به نقص در عملکرد هیپوتالاموس-هیپوفیز، عملکرد تخمدان و فعالیت انسولین اشاره کرد. در واقع PCOS با ترشحات غیر عادی گنادوتروپین‌ها، افزایش ساخت استروئیدها در تخمدان و برخی اوقات مقاومت به انسولین همراه است (۳). میزان هورمون LH به طور ویژه در زنان مبتلا به PCOS افزایش می‌یابد که به دلیل افزایش در میزان و تناوب ترشح این هورمون است.

*نویسنده مسئول مکاتبات: هما محسنی کوچصفهانی؛ تهران، دانشگاه تربیت معلم، دانشکده علوم، گروه زیست شناسی.
پست الکترونیک: kouchesfehani@yahoo.com

زمانی که غلظت هورمون LH نسبت به FSH افزایش یابد، تخمدان‌ها به طور ترجیحی سنتز آندروژن‌ها را افزایش می‌دهند. میزان انسولین و فاکتورهای شبه انسولینی (IGFs) نیز در زنان مبتلا به PCOS افزایش می‌یابد که موجب افزایش سنتز آندروژن در سلول‌های تک و در نتیجه تقویت عملکرد LH هواهد شد (۴).

کاهش کلاژن در دیواره فولیکولی در زمان تخمک‌گذاری برای آزاد کردن تخمک لازم است. در این فرایند متالوپروتئینازهای ماتریکس (MMP) که باعث تفکیک کلاژن می‌شوند، افزایش یافته و لیزیل اکسیداز (LOX) که یک cross-linker بین کلاژن و الاستین است و به طور نرمال در فرایند ترمیم و نوسازی کلاژن دخیل می‌باشد، کاهش می‌یابد. در پاسخ به آندروژن، فعالیت MMP2 به طور معنی‌داری کاهش پیدا می‌کند و از طرفی فعالیت LOX افزایش می‌یابد، در نتیجه تفکیک کلاژن و پاره شدن فولیکول مهار می‌شود. این امر نشان‌دهنده یکی از مکانیسم‌های سلولی عدم تخمک‌گذاری است (۵).

سم زنبور عسل ترکیبی پیچیده متشکل از آنزیم‌ها و پلی‌ساکاریدهای مختلف از قبیل ملیتین، فسفولیپاز A2، آپامین و هیالورونیداز با اثرات ضد التهابی است که به تولید کورتیزول در بدن کمک می‌کند. بر اساس مطالعات مشخص شده است که در میان ترکیبات سم زنبور، پپتید دگرانوله کننده سلول ماست (MCD) از اهمیت بیشتری برخوردار است. تحقیقاتی که در انستیتو روماتولوژی کندی آمریکا در سال ۱۹۷۳ انجام شد ثابت نمود که این پپتید با اثرات ضدالتهابی خود ۱۰۰ برابر موثرتر از هیدروکورتیزون عمل می‌نماید. ملیتین، ترکیب دیگر سم زنبور، یک پروتئین فعال‌کننده فسفولیپاز است که می‌تواند دگرانوله شدن نوتروفیل‌ها را القاء نماید (۶) و باعث مهار تشکیل سوپراکسیدها شود. ملیتین به کالمودولین متصل شده و باعث مهار تولید سوپراکسید می‌گردد (۷). پلی‌پپتید آدولاپین دارای اثرات ضدالتهابی است و با مهار سنتز پروستاگلاندین اثرات ضد دردی نیز دارد (۸).

پیشنهاد شده که سطوح بالای سوپراکسیدها عاملی برای آسیبهای اکسیداتیو مایع سینوویال و سایر غشاهای اتصالی است. ملیتین و سایر عناصری که به کالمودولین متصل می‌شوند، تولید سوپراکسیدها را کاهش می‌دهند بنابراین باعث توقف فزاینده بیماریهای التهابی از قبیل آرتریت روماتوئید خواهند شد (۹). سم زنبور عسل تولید اینترلوکین-۱ را در سلولهای طحالی رت کاهش می‌دهد. سم زنبور همچنین محتوی ترکیبی به نام آپامین است که انتقال سیناپسی طولانی مدت را افزایش می‌دهد و با واسطه دوپامین به افزایش فعالیت حرکتی کمک می‌نماید (۱۰).

این مطالعه با هدف تعیین اثر سم زنبور عسل بر روی سندرم تخمدان پلی‌کیستیک در رت انجام گرفت.

مواد و روش‌ها

تحقیق با طراحی تجربی انجام گرفت. در این طرح از ۶۰ سر موش آزمایشگاهی بزرگ (رت) نژاد ویستار ماده با وزن تقریبی ۲۰ ± ۱۷۰ گرم استفاده شد که در قفس‌های مخصوص و تحت شرایط محیطی و درجه حرارت مطلوب تقریباً ۲۲ درجه سانتی‌گراد و سیکل روشنایی و تاریکی ۱۲ ساعته و با مصرف آزاد غذا و آب نگهداری می‌شدند.

برای القاء فنوتیپ سندرم تخمدان پلی‌کیستیک (PCOS) روشهای القاء هورمونی و غیرهورمونی متنوعی از جمله هورمون تستوسترون، استرادیول ولرات (EV)، دهیدرواپی اندروسترون (DHA)، آدرنوکورتیکوتروپین (ACTH) و استفاده از نور طولانی مدت وجود دارد (۱۴-۱۱). در این تحقیق از روش القاء هورمونی با استرادیول ولرات استفاده شد. حیوانات انتخاب شده پس از تست اسمیر واژینال روزانه، دارای ۲ دوره متوالی منظم سیکل استروس بودند. به تمامی رت‌ها در مرحله استروس سیکل تولیدمثلی، دوز ۲ میلی‌گرم استرادیول ولرات که در ۰/۲ میلی‌لیتر روغن کنجد به عنوان حلال حل شده بود، به صورت زیر پوستی و یک بار تزریق در ناحیه کشاله ران در سطح شکمی تزریق شد. پس از تزریق، روزانه تست اسمیر واژینال تا تغییرات سیکل استروس و نامنظم شدن آن و رسیدن به مرحله اسمیر واژینال شاخی پایدار (PVC) ادامه پیدا کرد (۱۱،۱۲).

برای تعیین دوز مناسب سم زنبور عسل، زهر به صورت پودر با درجه خلوص بالا تهیه شد. غلظت زهری که سبب مرگ ۵۰٪ از موشها شد به عنوان LD50 در نظر گرفته شد که در این آزمایش غلظت ۱۲ میلی‌گرم زهر زنبور عسل به ازای هر کیلوگرم وزن بدن موش به عنوان غلظت LD50 تعیین گردید. به همین دلیل غلظت بسیار پایین سم یعنی ۱ میلی‌گرم به ازای هر کیلوگرم وزن بدن به عنوان دوز درمانی انتخاب شد.

موشها به دو گروه ده تایی تیمار و شاهد تقسیم شدند. موشهای تیمار روزانه به مدت ۱۰ روز متوالی حدود ۱mg/kg وزن بدن خود سم زنبور عسل محلول در سالین نرمال به صورت تزریق درون صفاقی دریافت نمودند. به موشهای گروه

شاهد نیز به همان اندازه سالین تزریق شد. در پایان مدت ۱۰ روز موشها کشته شدند و تخمدان آنها جهت بررسی مورفولوژی/ مورفومتری برداشته شد.

به منظور بررسی اثر سم زنبور بر روی تخمدانهای طبیعی، یک سری از موشها با تخمدان سالم را مورد تیمار سم قرار دادیم. در این مدل نیز موشها به دو گروه ده تایی تیمار و شاهد تقسیم شدند. به گروه تیمار ۱ mg/kg وزن بدن موش سم زنبور حل شده در سالین به مدت ۱۰ روز تزریق شد و به گروه شاهد تنها سالین به همان حجم تزریق گردید. بعد از ۱۰ روز موشها کشته و تخمدانها جهت بررسیهای مورفولوژی/ مورفومتری برداشته شدند.

تخمدانها پس از خارج شدن از بدن موش و حذف بافتهای اضافی در محلول بوئن الکلی فیکس شدند. پس از قالب‌گیری، به صورت سریالی و با ضخامت ۶ میکرومتر برش داده و با هماتوکسیلین و ائوزین رنگ‌آمیزی شدند.

برای تجزیه و تحلیل آماری داده‌ها، از آزمون ANOVA یک طرفه و نرم‌افزار INSTAT استفاده شد. P value کمتر از ۰/۰۵ معنی‌دار تلقی شد و نمودارهای مربوطه از طریق برنامه نرم‌افزاری EXCEL رسم گردید.

یافته‌ها

یک روز پس از تزریق استرادیول ولرات، اکثر رت‌ها اسمیر واژینال با مخلوطی از سلول‌ها را نشان دادند. در روز دوم پس از تزریق حدود دو سوم حیوانات اسمیر استروس و یا مخلوطی از پرواستروس- استروس را نشان دادند. در روزهای بین ۳ تا ۲۰ اسمیر واژینال در رت‌ها به صورت مخلوطی از سلول‌ها با موکوس فراوان بود و هیچ کدام از حیوانات مرحله استروس را نشان ندادند. در برخی از رت‌ها در این دوره مخلوطی از پرواستروس- استروس دیده شد. الگوی منظمی از سیکل تولید مثلی در این دوره در رت‌ها مشاهده نشد. از روز بیستم حیوانات شروع به نشان دادن الگوی اسمیر استروس نمودند و از روز ۲۵ تمامی رت‌ها در مرحله استروس پایدار یا PVC قرار گرفتند. رت‌های گروه شاهد در این مدت سیکل طبیعی خود را ادامه دادند.

در تخمدانهای تیمار شده با EV در رت‌های بالغ، فولیکول‌های بزرگ کیستیک با لایه گرانولوزای باریک در حد یک یا ۲ لایه سلولی و تعداد کمی فولیکول‌های کوچک که از مشخصه‌های PCOS است، مشاهده شد. در این گروه جسم زرد که نشانه عدم تخمک‌گذاری طبیعی در این گروه باشد، مشاهده نشد. در گروه شاهد بر خلاف گروه تیمار، تخمدانها فاقد کیست و مملو از جسم زرد بودند که نشان‌دهنده تخمک‌گذاری طبیعی در این گروه است. همچنین میزان فولیکول‌های کوچک به مراتب بیشتر بود. بنابراین بر پایه مشاهدات ما، تیمار با EV پس از ۶۰ روز، منجر به ایجاد کیست و توقف رشد فولیکولی و عدم تخمک‌گذاری در این گروه شده است (شکل ۱). پس از تیمار تخمدانهای پلی‌کیستیک با سم زنبور عسل، بررسیهای مورفولوژیکی نشان داد که تعداد کیست‌ها و اندازه آنها کاهش مشخصی یافته است. همچنین تعدادی جسم زرد در اکثر آنها مشاهده شد که نشانه انجام و آغاز تخمک‌گذاری در آنها است. افزایش مشخصی در فولیکول‌های کوچک بین گروه تیمار و شاهد (PCOS بدون تزریق BV) مشاهده گردید (شکل ۲).

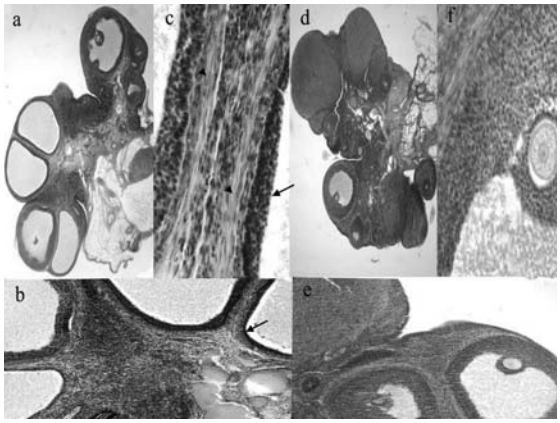

شکل ۱- فتومیکروگراف تخمدان پلی‌کیستیک در گروه با تزریق استرادیول ولرات (EV) (a,b,c) و تخمدان سالم شاهد (d,e,f). مقایسه لایه گرانولوزا و تک در فولیکول کیستیک (c) و طبیعی (f). نوک پیکان نشان‌دهنده لایه تک در دیواره کیست و پیکانها نشان‌دهنده لایه نازک گرانولوزا در کیست است. a,d بزرگنمایی ۱۰۰ ×، b,e بزرگنمایی ۴۰۰ × و c,f بزرگنمایی ۱۰۰۰×.

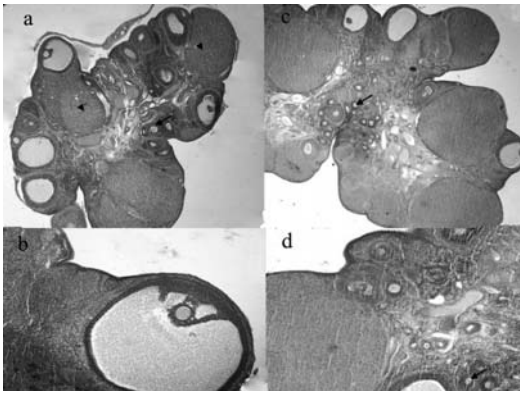

شکل۲- فتومیکروگراف تخمدان پلی‌کیستیک تیمار شده با زهر زنبور؛ ظهور اجسام زرد که با نوک پیکانها نشان داده شده است (a,b). تخمدان نرمال تیمار شده با زهر زنبور؛ پیکانها، فولیکول‌های پری‌آنترال را نشان می‌دهند (c,d). a,c بزرگنمایی ۱۰۰× و b,d بزرگنمایی ۴۰۰ ×.

نتایج بررسیهای مورفولوژیکی تخمدانهای نرمال تیمار شده با سم زنبور با گروه شاهد نیز نشان داد که میزان فولیکولهای کوچک در گروه تیمار کمی بیشتر از گروه شاهد است ولی در سایر موارد اختلاف بارزی مشاهده نگردید (شکل ۲).

به منظور تعیین اثر سم زنبور عسل بر روی تکوین فولیکولی، فولیکول‌ها بر اساس مورفولوژی به ۶ گروه: ۱-فولیکول‌های بدوی (PRI)، ۲-فولیکول‌های اولیه (PF)، ۳-فولیکول‌های پره‌آنترال (PA)، ۴-فولیکول‌های آنترال (A)، ۵-فولیکول‌های کیستیک (C) و ۶-اجسام زرد (CL) دسته‌بندی شدند. با توجه به نمودار ۱، اختلاف معنی‌داری (p<۰/۰۰۱) بین گروههای تیمار شده با EV و شاهد در تعداد فولیکول‌های آنترال، کیستیک و جسم زرد مشاهده شد. این اختلاف در فولیکول‌های بدوی به میزان p<۰/۰۱ و در فولیکول‌های پره‌آنترال به میزان p<۰/۰۵ بدست آمد. اختلاف معنی‌داری در تعداد فولیکول‌های اولیه در این دو گروه مشاهده نگردید.

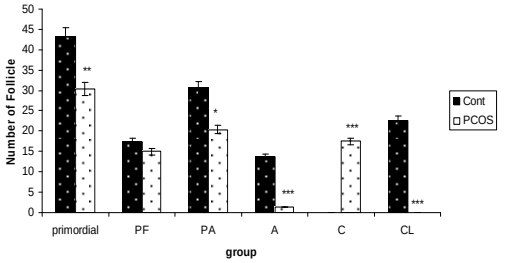

نمودار ۱- مورفومتری گروههای مختلف فولیکولی در حیوانات تیمار شده با استرادیول ولرات (EV) در مقایسه با شاهد (n=۱۰) (میانگین±انحراف معیار). ***p<۰/۰۰۱، **p<۰/۰۱ و *p<۰/۰۵. PF: فولیکول اولیه، PA: فولیکول پره آنترال، A: فولیکول آنترال، C: فولیکول کیستیک و CL: جسم زرد.

در شمارش فولیکولی، گروه پلی‌کیستیک تیمار با سم زنبور و شاهد اختلاف معنی‌دار (p<۰/۰۰۰۱) در تعداد فولیکول‌های بدوی، پره‌آنترال، آنترال و جسم زرد و تعداد کیست‌ها مشاهده گردید، حال آنکه در تعداد فولیکول‌های اولیه بین این دو گروه اختلاف معنی‌داری مشاهده نشد (نمودار ۲). در شمارش فولیکولی تخمدان نرمال تیمار با BV و شاهد اختلاف معنی‌دار (p<۰/۰۵) تنها در تعداد فولیکول‌های بدوی و پره‌آنترال مشاهده گردید (نمودار ۳).

در اندازه‌گیری قطر فولیکول‌ها در تخمدانهای پلی‌کیستیک، پلی‌کیستیک تیمار با BV و کنترل، اختلاف معنی‌داری بین گروهها مشاهده شد. افزایش معنی‌داری در اندازه فولیکولی بین گروه کنترل و تیمار با EV (پلی‌کیستیک) (p<۰/۰۰۱) مشاهده شد که به دلیل وجود کیست‌های بزرگ پر از مایع است. کاهش معنی‌داری (p<۰/۰۰۱) در اندازه فولیکولی بین گروه تیمار با BV و پلی‌کیستیک مشاهده شد (نمودار ۴).

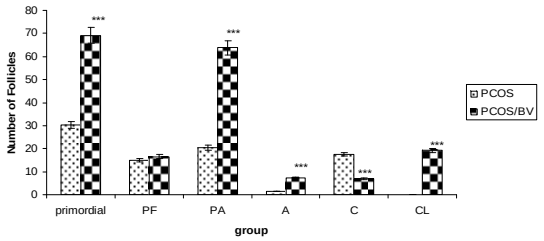

نمودار ۲- مورفومتری گروههای مختلف فولیکولی در تخمدان پلی کیستیک حیوانات تیمار شده با زهر زنبور در مقایسه با تخمدان پلی کیستیک تیمار نشده (n=۱۰) (میانگین±انحراف معیار). ***p<۰/۰۰۱. PF: فولیکول اولیه، PA: فولیکول پره آنترال، A: فولیکول آنترال، C: فولیکول کیستیک و CL: جسم زرد.

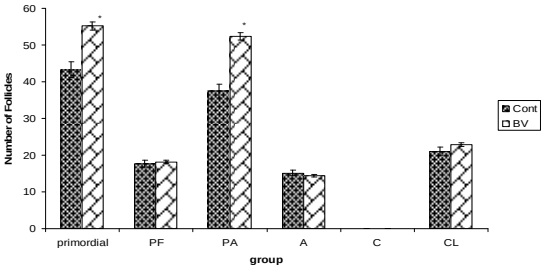

نمودار ۳- مورفومتری گروههای مختلف فولیکولی در تخمدان حیوانات تیمار شده با زهر زنبور در مقایسه با شاهد (n=۱۰) (میانگین±انحراف معیار). *p<۰/۰۵. PF: فولیکول اولیه، PA: فولیکول پره آنترال، A: فولیکول آنترال، C: فولیکول کیستیک و CL: جسم زرد.

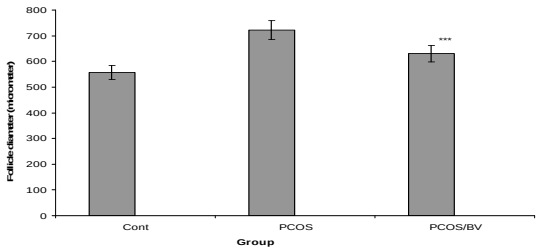

نمودار ۴- مورفومتری قطر فولیکولی در تخمدان شاهد، پلی‌کیستیک (PCOS) و پلی‌کیستیک تیمار شده با BV (PCOS/BV) که کاهش معنی‌داری در تخمدان تیمار شده با BV در مقایسه با تخمدان پلی‌کیستیک تیمار نشده (n=۱۰) دیده می‌شود (میانگین±انحراف معیار). ***p<۰/۰۰۱.

اندازه‌گیری ضخامت لایه تک در ۳ گروه نرمال، پلی‌کیستیک و PCOS تیمار با BV، افزایش معنی‌داری (p<۰/۰۰۱) در ضخامت تک بین گروه نرمال و PCOS مشاهده شد. این در حالیست که کاهش معنی‌داری (p<۰/۰۱) در ضخامت تک بین گروه PCOS و تیمار با BV مشاهده شد. در اندازه‌گیری ضخامت لایه گرانولوزا در ۳ گروه فوق نیز کاهش معنی‌داری بین گروه نرمال و PCOS و افزایش معنی‌داری بین گروه PCOS و کیستیک تیمار با BV مشاهده شد (نمودار ۵) (p<۰/۰۰۱).

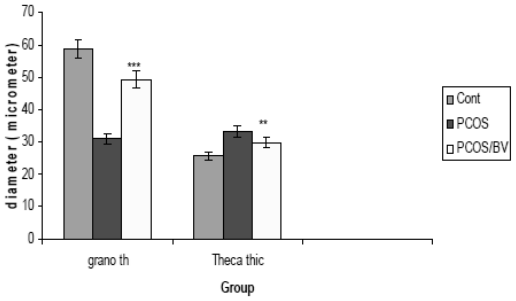

نمودار ۵- مورفومتری ضخامت لایه تک و گرانولوزای فولیکولی در تخمدان شاهد، پلی‌کیستیک و پلی‌کیستیک تیمار شده با BV که افزایش معنی‌داری در ضخامت گرانولوزا و کاهش معنی‌داری در تخمدان تیمار شده با BV در مقایسه با تخمدان پلی‌کیستیک تیمار نشده نشان می‌دهد(n=۱۰، میانگین±انحراف معیار)، **p<۰/۰۱.

بحث

در این تحقیق فنوتیپ سندرم تخمدان پلی‌کیستیک ایجاد و اثر سم زنبور عسل بر میزان رشد و نمو فولیکولی و بهبود این بیماری بر اساس مشاهدات مورفولوژیکی و مورفومتری بررسی گردید. LH و FSH به طور مشخص پس از تزریق EV کاهش می‌یابند (۱۱). نوسان FSH از نظر بیولوژیکی چندان مشخص نیست، زیرا با افت آن، FSH پلاسما هنوز در حد بالا باقی می‌ماند (روز ۱۱) که به موجب آن تعداد زیادی از فولیکول‌ها تا مرحله فولیکول‌های ثانویه بزرگ رشد و نمو می‌یابند. از طرف دیگر میزان LH به سمت سطوح بسیار پایین افت می‌کند. این کاهش در میزان LH باعث کاهش وزن تخمدان و افزایش آترزی فولیکولی می‌شود. Welschen نشان داد افزایش میزان LH برای مراحل نهایی رشد و نمو فولیکولی در رت‌های هیپوفیزکتومی شده بالغ که با PMSG (Pregnant mar's serum gonadotrophin) تیمار شده‌اند، مورد نیاز است (۱۵). شاید فولیکول‌های ثانویه که بین روزهای ۲۸ تا ۵۶ به وجود می‌آیند، مسئول افزایش غلظت LH و گسترش و تثبیت کیست‌ها باشند، هر چند که افزایش در غلظت LH در روز ۵۶ بسیار کم به نظر می‌رسد، اما همین میزان نیز ممکن است در گسترش ایجاد فولیکول‌های کیستیک کافی باشد.

در این تحقیق القاء با استفاده از EV صورت گرفت و نتایج مشابهی از نظر تغییرات تعداد فولیکولی و مورفولوژی تخمدان همسو با نتایج تحقیقات فوق بدست آمد.

Ali و همکاران با تیمار تخمدانهای نرمال رت به وسیله سم زنبور عسل نشان دادند که میزان فولیکول‌های اولیه و بدوی در آنها به میزان ۳/۹ برابر افزایش پیدا می‌کند. همچنین پس از تیمار با سم سطوح CXP17 mRNA که به عنوان مارکر خاص سلول‌های تک به کار می‌رود، نسبت به گروه کنترل افزایش می‌یابد. بنابراین سم زنبور عسل می‌تواند در تمایز و بلوغ سلول‌های فولیکولی نقش داشته و به عنوان یک داروی جدید در القاء تخمک‌گذاری مورد توجه قرار گیرد (۱۶،۱۷).

در پژوهش حاضر نشان داده شد به کارگیری دوزهای پایین سم زنبور عسل می‌تواند به صورت معنی‌داری بر رشد و نمو فولیکولی موثر باشد و میزان انواع فولیکولی را افزایش دهد. در واقع تیمار تخمدانهای نرمال با سم زنبور عسل باعث افزایش معنی‌دار فولیکول‌های اولیه و بدوی شد که مطابق با تحقیقات انجام شده توسط Ali و همکاران است (۱۶،۱۷).

بر اساس مطالعات قبلی به ۵۰ بیمار مبتلا به سندرم تخمدان پلی‌کیستیک به کمک تکنیک لاپاروسکوپی ۰/۱ میلی‌لیتر سم زنبور عسل به طور مستقیم و به استرومای تخمدان تزریق گردید. مشاهده شد سطح هورمون‌های LH، آندروستون دیون و تستوسترون در آنها کاهش معنی‌داری یافت و تخمک‌گذاری تا ۷۵ درصد و نسبت حاملگی در افراد واجد تخمک‌گذاری ۵۰ درصد گزارش شد حال آنکه هیچ گونه عوارض جانبی با به کارگیری این تکنیک دیده نشد (۱۸).

در این تحقیق دوز ۱ میلی‌گرم سم زنبور عسل به ازای هر کیلوگرم وزن بدن به صورت درون صفاقی در رت‌های مبتلا به تخمدان پلی‌کیستیک به کار گرفته شد و همسو با مطالعه انجام شده مشاهده شد که در اکثر موارد بهبود چشمگیری در تخمدانهای کیستیک به وجود آمده و تعداد فولیکول‌های کوچک افزایش یافت که نشان‌دهنده افزایش رشد و نمو فولیکولی است. همچنین در بیش از ۷۵ درصد موارد تعدادی جسم زرد در تخمدان مشاهده شد که نشان‌دهنده آغاز مجدد اوولاسیون است.

نتیجه‌گیری

سم زنبور عسل با اثرات آنتی‌اکسیدانی و ضدالتهابی در رت‌های مبتلا به تخمدان پلی‌کیستیک باعث افزایش تعداد فولیکول‌های کوچک شد. همچنین در بیش از ۷۵ درصد موارد تعدادی جسم زرد در تخمدان مشاهده شد که نشان‌دهنده آغاز مجدد اوولاسیون است.

تشکر و قدردانی

بدین‌وسیله از مدیریت محترم گروه زیست‌شناسی و ریاست محترم دانشکده علوم دانشگاه تربیت معلم که امکانات اجرای این طرح تحقیقاتی را فراهم نمودند، آقای دکتر ایمانی از دانشگاه علوم پزشکی سمنان که زهر زنبور را در اختیار ما قرار دادند، جناب آقای باستانی که مسئول هماهنگی امور بودند و تمامی دوستانی که ما را یاری نمودند قدردانی می‌نماییم.

REFERENCES

1. Legro RS, Adashi A, Leung P, editors. Polycystic ovarian syndrome in the ovary. Elsevier Academic Press, San Diego, USA. 2004;p:489-512.
2. Prelevic GM. Insulin resistance in polycystic ovary syndrome. Curr Opin Obster Gynecol 1997;9:193-201.
3. Ehrmann DA. Polycystic ovary syndrome. N Engl J Med 2005;352:1223-36.
4. Marx TL, Mehta AE. Polycystic ovary syndrome: pathogenesis and treatment over the short and long term. Cleveland Clinic J Med 2003;70:31-45.
5. Henmi H, Endo T, Nagasawa K, Hayashi T, Chida M, Akutagawa N, et al. Lysyl oxidase and MMP-2 expression in dehydroepiandrosterone-induced polycystic ovary in rats. Biol Reprod 2001;64:157–62.
6. Bomalaski JS, Baker D, Resurreccion NV, Clark MA. Rheumatoid arthritis synovial fluid phospholipase A2 activating protein (PLAP) stimulates human neutrophil degranulation and superoxide ion production. Agents Actions 1989;27(3-4):425-7.
7. Somerfield SD, Stach JL, Mraz C, Gervais F, Skamene E. Bee venom melittin blocks neutrophil O2–production. Inflammation 1986;10(2):175-82.
8. Shkenderov S, Koburova K. Adolapin-a newly isolated analgesic and anti-inflammatory polypeptide from bee venom. Toxicon 1982;20(1):317-21.
9. Kwon Y, Lee J, Lee H, Han H, Mar W, Kang S, et al. Bee venom injection into an acupuncture point reduces arthritis associated edema and nociceptive responses. Pain 2000;90:271-80.
10. Hadjipetrou-Kourounakis L, Yiangou M. Bee venom adjuvant induced disease and interleukin production. J Rheumatol 1988;15(7):1126-8.
11. Schulster A, Farookhi R, Brawer JR. Polycystic ovarian condition in estradiol valerate-treated rats: spontaneous changes in characteristic endocrine features. Biol Reprod 1984;31:587-93.
12. Brawer JR, Munoz M, Farookhi R. Development of the polycystic ovarian condition (PCO) in the estradiol valerate-treated rat. Biol Reprod 1986;35:647-55.
13. Beloosesky R, Gold R, Almog B, Sasson R, Dantes A, Land-Bracha A, et al. Induction of polycystic ovary by testosterone in immature female rats: modulation of apoptosis and attenuation of glucose/insulin ratio. Int J Mol Med 2004;14:207-15.
14. Baravelle C, Salvetti NR, Mira GA, Lorente JA, Ortega HH. The role of ACTH in the pathogenesis of polycystic ovarian syndrome in rats: hormonal profiles and ovarian morphology. Physiol Res 2007;56:67-78.
15. Welschen R. Amount of gonadotropins required for normal follicular growth in hypoptesectomized adult rats. Acta Endocrinol 1973;72:137-55.
16. Ali AFM, Mostafa M, Gaafar A, El-Shayeb S, El-Bashir Z. Comparative study between bee venom and gonadotropine for follicular development of immature rats. Fertil Steril 2003;80:259.
17. Ali AFM, Mostafa M, Gaafar A, El-Shayeb S, El-Bashir Z. Bee venom promotes in vivo follicular development of immature rats. Fertil Steril 2003;80:264-65.
18. Ali AFM, Fateen B, Ezzet A, Badawy H, Ramadan A, El-Tobge A. Laparoscopic intraovarian injection of bee venom in treatment of polycystic ovarian disease: a new modality. Obstet Gynecol 2000;95:252-56.